REVISTA TÓPICOS
ISSN 2965-6672 | Qualis A2

AUMENTO DE COROA CLÍNICA ESTÉTICO ASSOCIADO À GENGIVOPLASTIA DOS DENTES ANTERIORES SUPERIORES: PLANEJAMENTO PERIODONTAL COM AUXÍLIO DA TOMOGRAFIA COMPUTADORIZADA: RELATO DE CASO CLÍNICO

AESTHETIC CLINICAL CROWN LENGTHENING ASSOCIATED WITH GINGIVOPLASTY OF THE UPPER ANTERIOR TEETH: PERIODONTAL PLANNING WITH THE AID OF COMPUTED TOMOGRAPHY: CLINICAL CASE REPORT

Ciências da Saúde • 28/11/2026

REGISTRO DOI: 10.70773/revistatopicos/795725721

Nalisa Soares Fernandes

Clara Eduarda Cossi dos Santos

RESUMO

Introdução: A harmonia entre tecidos dentários e gengivais é essencial à estética do sorriso. Alterações no contorno gengival comprometem a proporção dentogengival, e a gengivoplastia é alternativa conservadora quando não há necessidade de intervenção óssea. **Objetivo:** Relatar caso clínico de aumento de coroa clínica estética por gengivoplastia, descrevendo planejamento, execução e resultados, com auxílio da tomografia computadorizada de feixe cônico (TCFC). **Metodologia:** Relato de caso clínico, realizado em paciente de 26 anos, atendida na Clínica-Escola de Odontologia da FIMCA-Jaru. Apresentava reduzido comprimento clínico do elemento 12 e insatisfação com o sorriso. Após anamnese e exames periodontal e estético, solicitou-se TCFC para avaliar a relação entre junção cemento-esmalte e crista óssea alveolar. Os achados fundamentaram a indicação de gengivoplastia nos dentes anteriores superiores, de canino a canino, sem intervenção óssea. O procedimento ocorreu sob anestesia infiltrativa com articaína a 4%, utilizando sonda periodontal Carolina do Norte, lâmina 15C, gengivótomo de Orban e broca diamantada esférica. **Resultados e Discussão:** A TCFC demonstrou relação favorável entre as estruturas periodontais, dispensando osteotomia e osteoplastia. A cirurgia restringiu-se aos tecidos moles e permitiu recontornar a margem gengival. O acompanhamento evidenciou melhora da harmonia gengival. O caso ressalta a importância do planejamento individualizado e da TCFC na avaliação tridimensional e escolha cirúrgica. **Conclusão:** A gengivoplastia isolada mostrou-se adequada ao aumento de coroa clínica estética, sem intervenção óssea. A avaliação clínica e tomográfica orientou a técnica e favoreceu a preservação dos limites biológicos periodontais. O acompanhamento reduzido é uma limitação; avaliações futuras devem verificar a estabilidade gengival e dos resultados estéticos.

Palavras-chave: Aumento de coroa clínica; Gengivoplastia; Estética periodontal; Planejamento periodontal; Tomografia computadorizada de feixe cônico.

ABSTRACT

Introduction: The harmony between dental and gingival tissues is essential to smile aesthetics. Alterations in the gingival contour compromise the dentogingival proportion, and gingivoplasty is a conservative alternative when there is no need for bone intervention. **Objective:** To report a clinical case of aesthetic clinical crown lengthening by gingivoplasty, describing planning, execution and results, with the aid of cone-beam computed tomography (CBCT). **Methodology:** Clinical case report, carried out in a 26-year-old patient, treated at the Dental Teaching Clinic of FIMCA-Jaru. She presented reduced clinical length of element 12 and dissatisfaction with her smile. After anamnesis and periodontal and aesthetic examinations, CBCT was requested to evaluate the relationship between the cementoenamel junction and the alveolar bone crest. The findings supported the indication of gingivoplasty in the upper anterior teeth, from canine to canine, without bone intervention. The procedure was performed under infiltrative anesthesia with 4% articaine, using a North Carolina periodontal probe, a 15C blade, an Orban gingivectomy knife and a spherical diamond bur. **Results and Discussion:** CBCT demonstrated a favorable relationship between periodontal structures, dispensing with osteotomy and osteoplasty. The surgery was restricted to soft tissues and allowed the gingival margin to be recontoured. Follow-up showed improvement in gingival harmony. The case highlights the importance of individualized planning and of CBCT in three-dimensional evaluation and surgical choice. **Conclusion:** Isolated gingivoplasty proved adequate for aesthetic clinical crown lengthening, without

bone intervention. Clinical and tomographic evaluation guided the technique and favored the preservation of periodontal biological limits. The short follow-up is a limitation; future evaluations should verify gingival stability and that of aesthetic results.
Keywords: Clinical crown lengthening; Gingivoplasty; Periodontal aesthetics; Periodontal planning; Cone-beam computed tomography.

1. INTRODUÇÃO

A estética e a função periodontal desempenham papel fundamental na saúde bucal e na harmonia do sorriso, constituindo elementos essenciais para o equilíbrio entre os tecidos dentários e gengivais. A interação adequada entre dentes, gengiva e lábios é determinante para a percepção estética facial, influenciando diretamente a autoestima e a qualidade de vida dos pacientes, conforme discutido por Lindhe *et al.* (2018) e Zucchelli (2013).

Nesse contexto, alterações na proporção entre dentes e gengiva, como excesso de tecido gengival, erupção passiva alterada e discrepâncias no contorno gengival, podem comprometer a estética do sorriso e dificultar a higienização adequada, favorecendo o acúmulo de biofilme e o desenvolvimento de doenças periodontais. Além disso, essas alterações podem interferir no planejamento e na execução de tratamentos restauradores e protéticos, comprometendo sua longevidade e previsibilidade clínica.

O sucesso da gengivoplastia está diretamente relacionado à precisão do diagnóstico e à adequação do planejamento cirúrgico, considerando fatores como fenótipo periodontal, anatomia dos tecidos periodontais, relação entre as estruturas gengivais e ósseas e

expectativas estéticas do paciente. Nesse sentido, a avaliação clínica criteriosa constitui uma etapa indispensável para a seleção da técnica cirúrgica mais apropriada e para a obtenção de resultados estéticos e periodontais previsíveis.

Em situações nas quais foram identificados comprometimento da inserção tecidual supracrestal ou necessidade de remodelação óssea, procedimentos periodontais complementares podem ser indicados, conforme as características anatômicas e as necessidades individuais de cada caso, visando favorecer a estabilidade dos tecidos e a manutenção dos resultados obtidos (Dowlatshahi *et al.*, 2022; Garcia-Valenzuela *et al.*, 2023).

O aumento de coroa clínica pode ser realizado por diferentes técnicas cirúrgicas, entre as quais a gengivoplastia se destaca como uma alternativa conservadora e eficaz, especialmente nos casos em que não há necessidade de intervenção óssea. O procedimento consiste na remodelação do tecido gengival, com a finalidade de melhorar a arquitetura periodontal, ampliar a exposição da estrutura dentária e estabelecer proporções mais equilibradas entre dentes e gengiva. Entre suas vantagens clínicas, destacam-se a possibilidade de menor tempo cirúrgico, redução do trauma tecidual e recuperação pós-operatória mais confortável, conforme apresentado por Gobira *et al.* (2023).

Com o avanço da Periodontia estética e a crescente valorização de procedimentos minimamente invasivos, a gengivoplastia consolidou-se como uma alternativa terapêutica relevante na prática odontológica, especialmente pela possibilidade de proporcionar melhorias no contorno gengival e na harmonia do sorriso,

respeitando as características anatômicas e biológicas do periodonto.

Diante desse contexto, este trabalho teve como objetivo relatar um caso clínico de aumento de coroa clínica estética realizado por meio de gengivoplastia, descrevendo o planejamento, a execução do procedimento e os resultados clínicos obtidos, com ênfase na avaliação das estruturas periodontais e na importância da preservação dos limites biológicos.

2. METODOLOGIA

Trata-se de um estudo descritivo, de abordagem qualitativa, desenvolvido por meio de um relato de caso clínico, que descreveu a realização de aumento de coroa clínica estética por meio da técnica de gengivoplastia. O atendimento foi realizado na Clínica-Escola de Odontologia da Faculdade de Educação de Jaru (FIMCA-Jaru), em uma paciente do sexo feminino, de 26 anos.

Inicialmente, foram realizados anamnese, exame clínico intraoral e avaliação periodontal, com a finalidade de identificar as características anatômicas dos tecidos gengivais, a proporção dentogengival e as condições periodontais da paciente. A principal queixa apresentada esteve relacionada ao reduzido comprimento clínico do elemento dentário 12 e à insatisfação com a estética do sorriso.

Como exame complementar, foi solicitada tomografia computadorizada de feixe cônico (TCFC), que possibilitou a avaliação tridimensional das estruturas periodontais, especialmente da relação entre a junção cemento-esmalte e a crista óssea alveolar. A análise clínica e tomográfica fundamentou o planejamento cirúrgico

e a indicação da gengivoplastia isolada, sem necessidade de intervenção óssea, nos elementos anteriores superiores, de canino a canino.

O procedimento cirúrgico foi realizado sob anestesia infiltrativa local, utilizando cloridrato de articaína a 4%. Para a execução da técnica, foram utilizados sonda periodontal milimetrada Carolina do Norte, lâmina de bisturi nº 15C, gengivótomo de Orban e broca cirúrgica esférica diamantada. A remodelação foi realizada exclusivamente em tecido mole, buscando estabelecer um contorno gengival harmonioso e proporções dentárias mais equilibradas, respeitando os limites biológicos periodontais.

Após o procedimento, a paciente recebeu orientações pós-operatórias e foi submetida a acompanhamento clínico para avaliação da cicatrização, da adaptação dos tecidos gengivais e dos resultados estéticos obtidos.

Por se tratar de um relato de caso decorrente de atendimento clínico, foram observados os princípios éticos relacionados à pesquisa envolvendo seres humanos, com garantia de sigilo, confidencialidade e preservação da identidade da paciente. O estudo foi submetido ao Comitê de Ética em Pesquisa (CEP), sob o CAAE nº 01878926.2.0000.0012. A utilização das informações clínicas e dos registros fotográficos foi autorizada pela paciente, mediante assinatura do Termo de Consentimento Livre e Esclarecido (TCLE), para fins acadêmicos e científicos.

3. RESULTADOS E DISCUSSÃO

A paciente do sexo feminino, de 26 anos, sistemicamente saudável, compareceu à Clínica-Escola de Odontologia da Faculdade FIMCA-

Jaru, apresentando queixa estética relacionada ao reduzido comprimento clínico do elemento dentário 12. Durante a avaliação clínica inicial, observou-se a necessidade de readequação do contorno gengival na região anterior da maxila, abrangendo os elementos dentários 13 a 23, com a finalidade de estabelecer maior equilíbrio entre as estruturas dentárias e gengivais.

Figura 1. Aspecto clínico inicial da região anterior da maxila, evidenciando o contorno gengival e a condição estética dos elementos dentários anteriores superiores.



Fonte: Acervo das autoras (2026).

A avaliação inicial permitiu identificar alterações na proporção dentogengival, justificando a investigação das características anatômicas periodontais para definição da abordagem cirúrgica. Nesse contexto, a tomografia computadorizada de feixe cônico (TCFC) foi solicitada como exame complementar, possibilitando a análise tridimensional da relação entre a junção cemento-esmalte (JCE), a crista óssea alveolar (COA) e a margem gengival livre (MGL), além da mensuração da espessura dos tecidos gengivais.

Figura 2. Mensuração tomográficas das estruturas periodontais dos elementos dentários 13, 12 e 11 da região anterior da maxila.

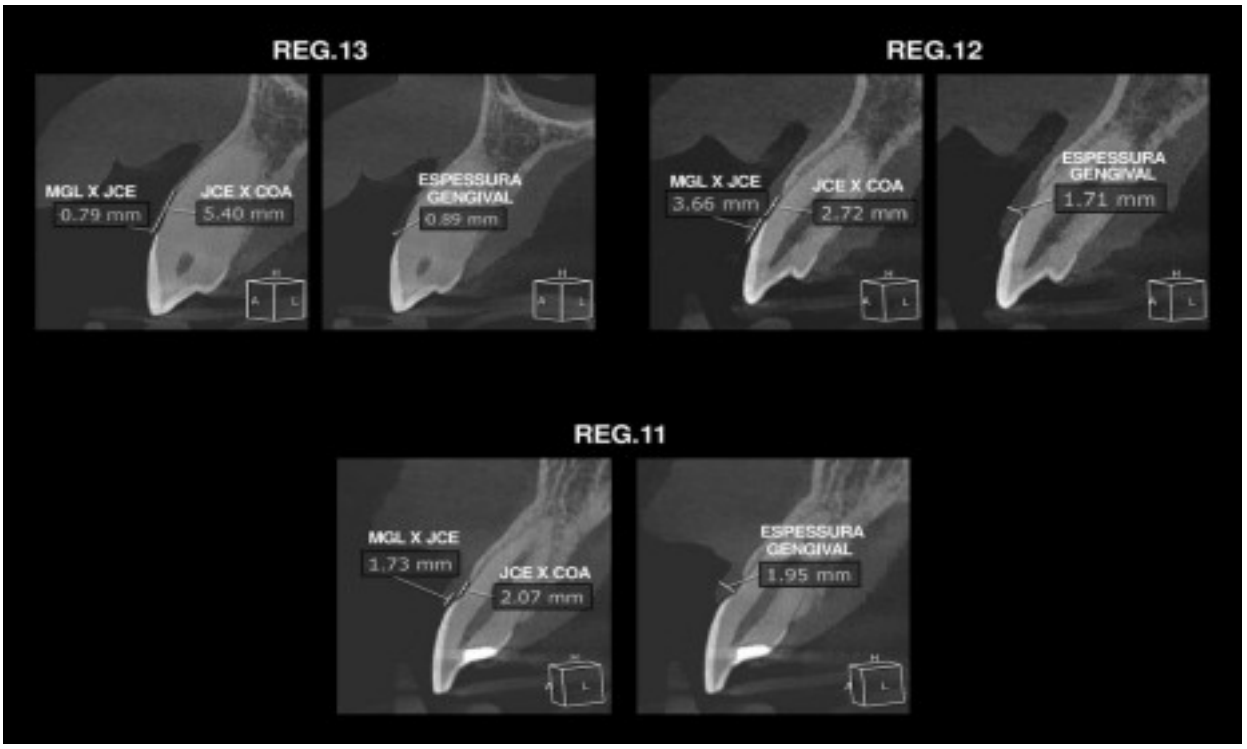

Fonte: Acervo das autoras (2026).

A avaliação tomográfica dos elementos dentários anteriores superiores permitiu identificar as dimensões dos tecidos periodontais, considerando a distância entre a margem gengival livre e a junção cemento-esmalte, a relação entre a junção cemento-esmalte e a crista óssea alveolar, bem como a espessura gengival. As mensurações dos elementos 13, 12 e 11 estão apresentadas na Figura 2, contribuindo para o diagnóstico e o planejamento da abordagem cirúrgica.

Figura 3. Mensuração tomográficas das estruturas periodontais dos elementos dentários 21, 22 e 23 da região anterior da maxila.

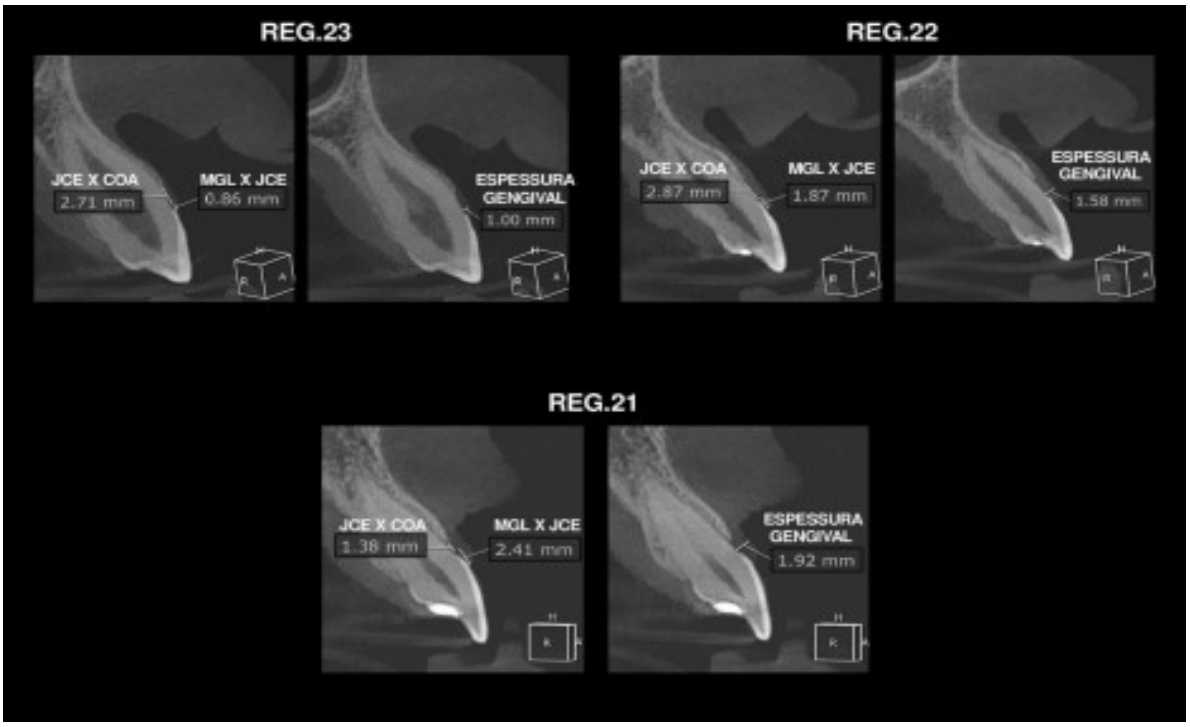

Fonte: Acervo das autoras (2026)

A avaliação tomográfica foi posteriormente ampliada para os elementos dentários 21, 22 e 23, correspondentes à região anterior da maxila no lado contralateral, possibilitando uma análise comparativa e detalhada das condições dos tecidos periodontais. Nessa etapa, foram realizadas mensurações específicas das estruturas anatômicas, contemplando a distância entre a margem gengival livre e a junção cemento-esmalte (JCE), a distância entre a junção cemento-esmalte e a crista óssea alveolar, bem como a espessura gengival.

Essas medidas permitiram caracterizar as dimensões dos tecidos moles e duros que compõem o periodonto, contribuindo para a identificação de possíveis variações anatômicas entre os elementos dentários avaliados. A análise dessas estruturas por meio da tomografia computadorizada possibilitou uma visualização mais precisa das relações entre os tecidos gengivais e ósseos, fornecendo informações relevantes para a interpretação das condições periodontais da região estudada, conforme ilustrado na Figura 3.

A avaliação tomográfica demonstrou variações nas dimensões periodontais entre os elementos dentários examinados. A distância entre a JCE e a COA apresentou valores entre 1,38 mm, no elemento 21, e 5,40 mm, no elemento 13. Em relação à distância entre a MGL e a JCE, o maior valor foi identificado no elemento 12, correspondente a 3,66 mm, enquanto o menor foi observado no elemento 13, com 0,79 mm. Quanto à espessura gengival, os valores variaram de 0,89 mm, no elemento 13, a 1,95 mm, no elemento 11. A distribuição dessas medidas encontra-se apresentada na Tabela 1, que demonstra as diferenças anatômicas entre os elementos dentários da região anterior da maxila e evidencia a importância da avaliação individualizada dos tecidos periodontais durante o planejamento cirúrgico.

Tabela 1. Medidas tomográficas dos tecidos periodontais na região anterior da maxila

Elemento dentário	JCE × COA (mm)	MGL × JCE (mm)	Espessura gengival (mm)
13	5,40	0,79	0,89
12	2,72	3,66	1,71
11	2,07	1,73	1,95
21	1,38	2,41	1,92
22	2,87	1,87	1,58
23	2,71	0,86	1,00

Fonte: Elaborada pelas autoras (2026), com base nos dados obtidos na análise tomográfica.

A interpretação conjunta dos achados clínicos e tomográficos fundamentou a escolha da gengivoplastia como abordagem terapêutica. Considerando as condições anatômicas observadas, optou-se pela intervenção exclusivamente nos tecidos moles, sem necessidade de osteotomia ou osteoplastia. Essa decisão possibilitou direcionar o procedimento à correção do contorno gengival, respeitando as características periodontais identificadas durante a investigação pré-operatória.

O procedimento cirúrgico foi realizado sob anestesia infiltrativa local com cloridrato de articaína a 4%. Inicialmente, realizou-se a sondagem periodontal com sonda milimetrada Carolina do Norte, seguida da demarcação dos limites cirúrgicos por meio de pontos de sangramento. Posteriormente, a remoção e a remodelação do tecido gengival foram executadas com lâmina de bisturi nº 15C e gengivótomo de Orban, abrangendo os elementos dentários de canino a canino superiores. O acabamento foi realizado com broca cirúrgica esférica diamantada, promovendo a regularização das margens gengivais.

Após a intervenção, o registro fotográfico evidenciou o aspecto clínico do sorriso e o contorno gengival dos dentes anteriores superiores, conforme apresentado na Figura 4. A documentação clínica permitiu visualizar a região submetida ao procedimento e a configuração gengival após a cirurgia. Entretanto, não foram disponibilizadas mensurações quantitativas do período pós-operatório que possibilitassem estabelecer comparações objetivas entre a posição inicial e final da margem gengival.

Figura 4. Aspecto clínico pós-operatório após a realização da gengivoplastia



Fonte: Acervo das autoras (2026).

A utilização da TCFC como recurso complementar no planejamento periodontal apresentou relevância para a compreensão das características anatômicas da região operada. Oliveira *et al.* (2022) investigaram, por meio de exames tomográficos, as dimensões dos tecidos ósseos e gengivais dos dentes anteriores da maxila, demonstrando a aplicabilidade desse método na avaliação tridimensional das estruturas periodontais. Essa perspectiva apresentou correspondência com o presente caso, no qual a análise tomográfica contribuiu para investigar a relação entre a JCE e a COA e auxiliar na definição da abordagem cirúrgica.

Entretanto, a utilização da TCFC não substituiu a avaliação clínica periodontal, uma vez que a indicação cirúrgica também depende da sondagem, da posição da margem gengival, da quantidade de tecido queratinizado e das características anatômicas individuais. Dessa maneira, a associação entre exame clínico e diagnóstico por imagem favoreceu uma interpretação mais abrangente das condições periodontais, especialmente diante da necessidade de determinar se a intervenção poderia ser restrita aos tecidos moles.

Outro aspecto relevante identificado no caso foi a variação da espessura gengival entre os elementos dentários avaliados. Rodrigues *et al.* (2022) analisaram a determinação do fenótipo gengival por meio de parâmetros clínicos e tomográficos em dentes anteriores da maxila, demonstrando que a classificação pode apresentar diferenças conforme o local de mensuração e os critérios diagnósticos empregados. Os autores também apontaram limitações na avaliação clínica baseada exclusivamente na transparência da sonda periodontal.

No presente relato, a espessura gengival variou de 0,89 mm no elemento 13 a 1,95 mm no elemento 11, evidenciando diferenças dimensionais entre os tecidos moles da região anterior. Esses achados reforçaram a necessidade de considerar as particularidades anatômicas de cada elemento durante o planejamento. Contudo, os valores obtidos não foram suficientes, isoladamente, para estabelecer uma classificação definitiva do fenótipo periodontal, sendo necessária sua interpretação conjunta com os demais parâmetros clínicos.

A distância entre a margem gengival livre e a junção cemento-esmalte também constituiu um parâmetro importante para a compreensão da queixa estética apresentada pela paciente. O elemento 12 apresentou a maior medida entre essas estruturas, correspondente a 3,66 mm, resultado que demonstrou uma diferença dimensional relevante na região apontada durante a anamnese. Entretanto, essa medida não permitiu determinar isoladamente a causa da redução do comprimento clínico, sendo necessária sua correlação com a posição da junção cemento-esmalte e as demais características periodontais.

Nesse contexto, Borham *et al.* (2024) compararam o aumento estético de coroa clínica realizado pela técnica convencional com a abordagem auxiliada por guia cirúrgico digital, em um ensaio clínico randomizado envolvendo 16 pacientes. Os resultados demonstraram semelhanças entre as técnicas quanto à cicatrização, à dor e à estabilidade da margem gengival durante o acompanhamento, enquanto a abordagem digital apresentou menor tempo operatório. Embora o planejamento utilizado no presente relato não tenha envolvido guia cirúrgico digital, os achados desses pesquisadores ressaltaram a importância da definição prévia dos limites anatômicos e do controle da execução cirúrgica.

A decisão pela realização da gengivoplastia sem intervenção óssea foi fundamentada na interpretação dos achados clínicos e tomográficos. A relação entre a JCE e a COA representou um dos parâmetros considerados para estabelecer a conduta, uma vez que a necessidade de remodelação óssea depende das características da arquitetura periodontal e da relação entre os tecidos moles e duros. Assim, a indicação de uma abordagem exclusivamente em tecido mole foi específica para as condições anatômicas identificadas na paciente, não devendo ser generalizada para todos os casos de aumento de coroa clínica estética.

A importância do planejamento individualizado também foi demonstrada por Gonçalves *et al.* (2025), que compararam técnicas convencionais e abordagens auxiliadas por guias periodontais confeccionados por meio de fluxo digital em um ensaio clínico randomizado com 20 pacientes diagnosticados com erupção passiva alterada. Os resultados evidenciaram a contribuição dos guias cirúrgicos para orientar a execução do procedimento e controlar os limites previamente estabelecidos. Embora essa

tecnologia não tenha sido empregada no caso apresentado, o estudo reforçou a relevância do planejamento pré-operatório e da definição de referências anatômicas para a realização de procedimentos periodontais estéticos.

Quanto à execução cirúrgica, a utilização da sondagem periodontal, dos pontos de sangramento e dos Diante dos achados clínicos, foi solicitada tomografia computadorizada de feixe cônico (TCFC) para avaliação das relações entre a junção cemento-esmalte (JCE), instrumentos específicos permitiu estabelecer referências para a remoção e a remodelação dos tecidos gengivais. A sequência operatória foi direcionada à regularização do contorno periodontal, buscando maior equilíbrio entre os elementos dentários e as margens gengivais. Na região anterior da maxila, esse cuidado apresenta particular importância devido à influência da arquitetura gengival na composição estética do sorriso.

A precisão do planejamento e a avaliação dos resultados também foram abordadas por Enfedaque-Prat *et al.* (2025), que investigaram a utilização de técnicas guiadas para o aumento estético de coroa clínica, associando exames tomográficos e escaneamentos intraorais para orientar a intervenção. Os autores destacaram a possibilidade de comparar a posição gengival planejada com aquela obtida após o procedimento, demonstrando a importância da documentação clínica para avaliar a execução cirúrgica. Embora o presente relato tenha utilizado uma abordagem convencional, sem guia digital, essa perspectiva evidenciou a necessidade de registros padronizados para o acompanhamento dos resultados periodontais.

Entre as limitações do presente relato, destacou-se a ausência de dados quantitativos detalhados do acompanhamento pós-

operatório, o que restringiu a avaliação da cicatrização, da estabilidade da margem gengival e da manutenção dos resultados estéticos ao longo do tempo. Além disso, por se tratar de um único caso clínico, os achados não permitiram estabelecer generalizações sobre a efetividade da técnica em outras condições anatômicas.

Diante disso, futuros relatos poderão contribuir para o aprofundamento dessa abordagem mediante a inclusão de fotografias clínicas padronizadas, mensurações do comprimento clínico das coroas, registros da posição da margem gengival e avaliações periódicas das condições periodontais. Esses parâmetros possibilitarão comparações mais objetivas entre os resultados pré e pós-operatórios, contribuindo para uma análise mais consistente da previsibilidade dos procedimentos.

De modo geral, o caso demonstrou a importância da associação entre avaliação clínica periodontal e exame tomográfico para o planejamento individualizado do aumento de coroa clínica estética. A análise das dimensões dos tecidos periodontais fundamentou a escolha da gengivoplastia isolada, sem necessidade de intervenção óssea, permitindo direcionar a correção ao contorno gengival. Entretanto, a confirmação da estabilidade periodontal e da manutenção dos resultados estéticos dependerá de acompanhamento clínico documentado.

Figura 5. Aspectos clínicos do procedimento de gengivoplastia: (A) demarcação do tecido gengival; (B) remoção do tecido gengival excedente.



Fonte: Acervo das autoras (2026).

O registro fotográfico final demonstrou evolução clínica satisfatória, caracterizada por adequada cicatrização tecidual e aspecto favorável dos tecidos gengivais. Observou-se uma readequação harmoniosa do contorno gengival na região anterior da maxila, incluindo o elemento dentário 12, proporcionando melhor equilíbrio estético e maior harmonia entre os tecidos gengivais e a exposição dentária. Em comparação com o aspecto inicial, os resultados evidenciam uma melhora significativa na estética do sorriso, indicando um desfecho clínico favorável (Figura 4).

Figura 6. Aspecto estético final do sorriso após a intervenção periodontal.



Fonte: Acervo da pesquisa (2026).

A avaliação fotográfica final demonstra um resultado estético favorável, evidenciado pela adequada integração dos tecidos gengivais com os elementos dentários e pela harmonia do contorno gengival na região anterior da maxila. Observa-se uma distribuição mais equilibrada da exposição dentária durante o sorriso, contribuindo para a simetria e a estética do conjunto dentogengival. O resultado evidencia a contribuição da intervenção para a melhoria da estética do sorriso e da aparência clínica final.

4. CONSIDERAÇÕES FINAIS

O presente relato de caso permitiu demonstrar a importância do planejamento individualizado para a realização do aumento de coroa clínica estética por meio da gengivoplastia, evidenciando a relevância da associação entre avaliação clínica periodontal e exame tomográfico na definição da conduta cirúrgica. A análise das estruturas periodontais possibilitou identificar as características anatômicas dos tecidos gengivais e ósseos, contribuindo para a

escolha de uma abordagem conservadora, restrita à remodelação dos tecidos moles, sem necessidade de intervenção óssea.

Os resultados clínicos demonstraram evolução satisfatória após o procedimento, com melhora do contorno gengival, maior equilíbrio entre a exposição dentária e os tecidos periodontais e resultado estético favorável na região anterior da maxila. Além disso, a intervenção possibilitou atender à principal queixa estética apresentada pela paciente, especialmente em relação ao elemento dentário 12, favorecendo a harmonia do sorriso.

Destaca-se que o sucesso da gengivoplastia depende da identificação precisa das condições anatômicas, do respeito aos limites biológicos periodontais e da adequada seleção da técnica cirúrgica. Nesse sentido, a tomografia computadorizada de feixe cônico mostrou-se um recurso complementar importante para o planejamento, embora não substitua a avaliação clínica e periodontal individualizada.

Como limitação, ressalta-se a ausência de mensurações quantitativas padronizadas no acompanhamento pós-operatório, o que restringiu a comparação objetiva das condições periodontais antes e após a intervenção, bem como a avaliação da estabilidade dos resultados em longo prazo. Dessa forma, recomenda-se que futuros relatos incluam registros fotográficos padronizados, avaliações periodontais periódicas e mensurações da posição da margem gengival, permitindo acompanhar a evolução dos tecidos e a previsibilidade do procedimento.

Conclui-se que a gengivoplastia representa uma alternativa terapêutica eficaz e conservadora para a correção de alterações do

contorno gengival em casos adequadamente selecionados, podendo proporcionar resultados estéticos satisfatórios quando associada a um diagnóstico criterioso e a um planejamento cirúrgico individualizado.

REFERÊNCIAS BIBLIOGRÁFICAS

BORHAM, Eman; ABUEL-ELA, Hala Ahmed; MOHAMED, Islam Shawky; FOUAD, Yasmine Ahmed. Treatment of excessive gingival display using conventional esthetic crown lengthening versus computer guided esthetic crown lengthening: a randomized clinical trial. **BMC Oral Health**, v. 24, n. 1, art. 317, 2024. DOI: https://doi.org/10.1186/s12903-024-04080-5. Acesso 19 de novembro de 2026.

DOWLATSHAHI, Maziar Shahzad; ANOOSH, Ghazal; ALANIA, Jorge; LATIMER, Jessica M. Crown lengthening techniques and modifications to treat excessive gingival display. **Dental Clinics of North America**, v. 66, n. 3, p. 361-372, 2022. DOI: https://doi.org/10.1016/j.cden.2022.03.002. Acesso 19 de novembro de 2026.

ENFEDAQUE-PRAT, Meritxell *et al.* Accuracy of guided dual technique in esthetic crown lengthening: a prospective case-series study. **Journal of Esthetic and Restorative Dentistry,** v. 37, n. 6, p. 1284-1296, 2025. DOI: https://doi.org/10.1111/jerd.13405. Acesso 19 de novembro de 2026.

GARCIA-VALENZUELA, Francisco Salvador; CHAMBRONE, Leandro. Effects of the GingivalStat approach on early gingival margin remodeling following esthetic clinical crown lengthening: a case series. **Journal of Esthetic and Restorative Dentistry**, v. 36, n. 1, p.

135-143, 2024. DOI: https://doi.org/10.1111/jerd.13161. Acesso 19 de novembro de 2026.

GOBIRA, Bruno Cunha Motta *et al.* Cirurgia periodontal para aumento de coroa clínica: revisão integrativa. **Revista Ciências e Odontologia,** v. 7, n. 2, 2023. Acesso 19 de novembro de 2026.

GONÇALVES, Victor *et al.* Predictability of periodontal surgical guides manufactured by digital flow in clinical crown lengthening: a randomized trial. **Journal of Esthetic and Restorative Dentistry**, v. 37, n. 9, p. 2125-2133, 2025. DOI: https://doi.org/10.1111/jerd.13487.

LINDHE, Jan; LANG, Niklaus Peter. **Tratado de periodontia clínica e implantologia oral**. 6. ed. Rio de Janeiro: Guanabara Koogan, 2018. Acesso 19 de novembro de 2026.

OLIVEIRA, Matheus Sampaio *et al.* Bone and gingival tissue thicknesses of maxillary anterior teeth with and without a metal post: a cone beam computed tomographic study. **General Dentistry**, v. 70, n. 3, p. 52-55, 2022. Acesso 19 de novembro de 2026.

RODRIGUES, Diogo Moreira *et al.* Gingival landmarks and cutting points for gingival phenotype determination: a clinical and tomographic cross-sectional study. **Journal of Periodontology**, v. 93, n. 12, p. 1916-1928, 2022. DOI: https://doi.org/10.1002/JPER.21-0615. Acesso 19 de novembro de 2026.

ZUCCHELLI, Giovanni. **Mucogingival esthetic surgery**. Milano: Quintessenza Edizioni, 2013.