REVISTA TÓPICOS
ISSN 2965-6672 | Qualis A2

O PAPEL DO ODONTOPEDIATRA NO MANEJO DAS FISSURAS LABIOPALATINAS: UMA REVISÃO DE LITERATURA

THE ROLE OF THE PEDIATRIC DENTIST IN THE MANAGEMENT OF CLEFT LIP AND PALATE: A LITERATURE REVIEW

Ciências da Saúde • 28/11/2026

REGISTRO DOI: 10.70773/revistatopicos/795725285

Luana Gabrielly Gomes dos Santos[1]

Ana Carla Nogueira Moitinho[2]

RESUMO

A fissura labiopalatina é uma malformação orofacial congênita desenvolvida durante a fase embrionária, que frequentemente acarreta alterações dentárias significativas (como agenesia, hiperdontia e microdontia). Este trabalho tem como objetivo demonstrar a relevância de doenças bucais e na orientação em saúde bucal, demonstrando a importância do trabalho de equipe multiprofissional para um bom prognóstico em pacientes com fissura labiopalatina. Para isso, foi realizada uma revisão de literatura de natureza descritiva e de abordagem qualitativa, sendo analisados artigos científicos, dissertações e teses publicados nos anos de 2013 a 2026, com busca em plataformas digitais, sendo elas: PubMed, SciElo, Google Acadêmico e Biblioteca Virtual em Saúde (BVS). Os resultados apresentam as anomalias mais prevalentes na região da fissura e a ocorrência de lesões de cáries, demonstrando o sucesso clínico quando a intervenção no paciente com fissura labiopalatina ocorre de forma precoce. Conclui-se que o acompanhamento odontopediátrico desde a primeira infância é fundamental para orientação dos pais e a prevenção de complicações bucais (anomalias dentárias e doença cárie), assegurando a eficácia do desenvolvimento saudável e mais qualidade de vida para o paciente.

Palavras-chave: Fissura labiopalatina; Anomalias dentárias; Odontopediatia; Manejo clínico.

ABSTRACT

Cleft lip and palate is a congenital orofacial malformation that develops during the embryonic stage and frequently leads to significant dental abnormalities (such as agenesis, hyperdontia, and microdontia). This paper aims to highlight the relevance of addressing oral diseases and providing oral health guidance, while demonstrating the importance of a multidisciplinary team approach

for achieving a favorable prognosis in patients with cleft lip and palate. To this end, a descriptive literature review with a qualitative approach was conducted, analyzing scientific articles, dissertations, and theses published between 2013 and 2026. The search was performed across several digital platforms: PubMed, SciELO, Google Scholar, and the Virtual Health Library (VHL). The results highlight the most prevalent anomalies in the cleft area, as well as the occurrence of carious lesions, demonstrating clinical success when intervention for patients with cleft lip and palate is initiated early. It is concluded that pediatric dental care, beginning in early childhood, is essential for providing guidance to parents and preventing oral complications (such as dental anomalies and tooth decay), thereby ensuring healthy development and a better quality of life for the patient.
Keywords: Cleft lip and palate; Dental anomalies; Pediatric dentistry; Clinical management.

1. INTRODUÇÃO

As fissuras labiopalatinas são caracterizadas como malformações congênitas decorrente do insucesso na fusão dos processos anatômicos da face. Esse defeito no desenvolvimento ocorre na fase embrionária, entre a 4ª e a 12ª semana gestacional. A sua etiologia é reconhecida como multifatorial, tais como o tabagismo, o uso de bebidas alcoólicas, fármacos e o estresse durante a gravidez, destacando-se ainda o papel protetor da suplementação de ácido fólico (Alarcó; sá, 2017; Vyas, *et al.*, 2020).

Como falha no desenvolvimento anatômico, indivíduos afetados por fissura labiopalatina geralmente apresentam anomalias dentárias localizadas prioritariamente na região da fissura. As alterações mais

decorrentes são as numéricas, como a agenesia dentária, afetando os incisivos laterais superiores na maioria dos casos, a giroversão e a redução da dimensão coronária representada pela microdontia. Tais alterações dentárias causam impactos diretos na vida desses pacientes, como prejuízos estéticos e funcionais, má oclusão e comprometimento da autoestima, além de apresentarem desafios operatórios como no tratamento endodôntico e no manejo clínico (Haque; alam, 2015; Pereira; nishiyama; pinto, 2013).

Devido a complexidade desses impactos clínicos, o odontopediatra desempenha um papel central no manejo precoce, tendo sua atuação desde a fase neonatal até o acompanhamento das dentições decíduas e mista. Quando se fala em prevenção, a intervenção precoce é fundamental para que haja orientação sobre alimentação e higiene bucal; assim, o profissional controla o avanço de lesões cariosas e monitora anomalias que possam se desenvolver. Dessa forma, o odontopediatra posiciona-se como peça central no acompanhamento multidisciplinar para prevenir complicações e promover a reabilitação integral da criança (Almeida *et al.*, 2017; Miranda *et al.*, 2025;).

Diante do descrito, o estudo tem como objetivo geral analisar a importância do tratamento odontológico e a atuação do odontopediatra no manejo de pacientes com fissura labiopalatina, destacando o seu papel de prevenção de complicações bucais e na integração com a equipe multidisciplinar. Como objetivo específicos, busca-se: apresentar as classificações da fissura labiopalatina; identificar as principais anomalias dentárias associadas à fissura labiopalatina; e descrever os protocolos clínicos na odontopediatria. Para que os objetivos sejam alcançados, esta pesquisa caracteriza-se como uma revisão de literatura de natureza qualitativa e descritiva,

realizada por meio de levantamento bibliográfico nas bases de dados Google Acadêmico, PubMed, SciELO.

2. REFERENCIAL TEÓRICO

2.1. Embriologia, Etiologia e Conceito da Fissura Labiopalatina

As fissuras labiopalatinas representam as anomalias congênitas mais comuns da região orofacial, comprometendo a cavidade oral e suas estruturas anexas (Melo *et al.*, 2024; Silva *et al.*, 2024). Essas alterações surgem ainda durante o desenvolvimento embrionário por uma falha no contato e na fusão dos processos maxilares com os processos nasais e frontonasais (Melo *et al.*, 2024; Moda *et al.*,2026). A sua etiologia é de natureza multifatorial, envolvendo a interação de fatores genéticos e ambientais que trazem severas repercussões funcionais ao indivíduo. Anatomicamente, a fenda pode acometer o lábio, o palato duro e o palato mole, estendendo-se ou não à crista alveolar (Melo *et al.*, 2024; Silva *et al.*, 2024). Essa malformação pode se manifestar de forma unilateral, ocorrendo mais frequentemente do lado esquerdo, ou bilateral, caso em que se observa a presença do prolábio e da pré-maxila intermediária (Silva *et al.*, 2024).

Sob a perspectiva embriológica, a fissura labiopalatina é um defeito no desenvolvimento que ocorre de forma precoce e crítica na gestação, estabelecendo-se entre a 4° e a 8° semana de vida intrauterina. A formação do palato primário inicia-se na sexta semana gestacional, dando origem à pré-maxila, enquanto a fusão dos processos palatinos do palato secundário ocorre entre a 7ª e a 10ª semana ao longo da rafe palatina. A fissura labiopalatina ocorre pela falha na união dessas proeminências nasais e maxilares, impedindo o fechamento anatômico do palato (Melo *et al.*,2024). A

falha na fusão dos tecidos durante o processo pode ser observando-se a seguir, ilustrado na figura 1.

Figura 1. Estágios de desenvolvimento da face.

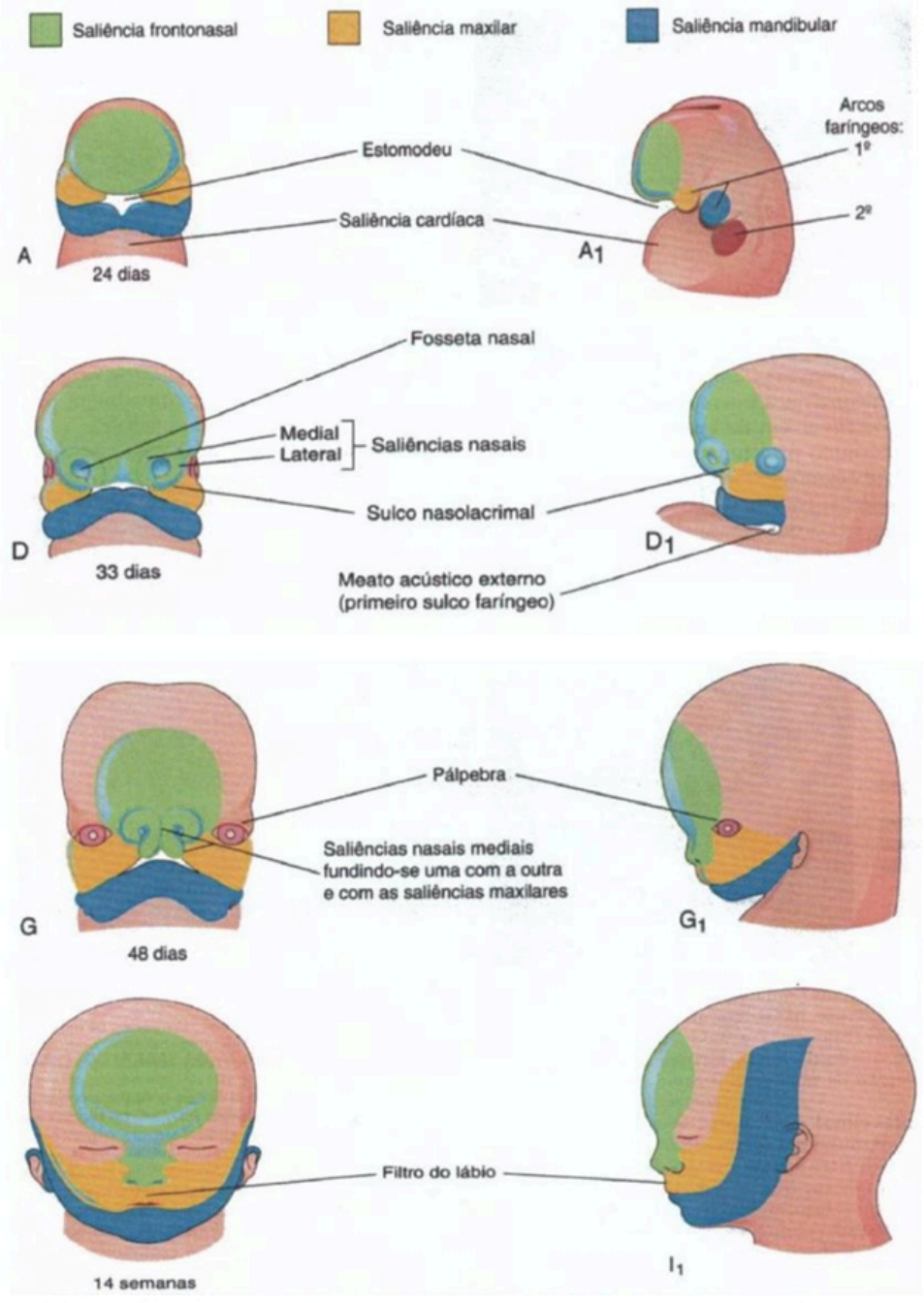

Fonte: Melo *et al.*,2024

2.2. Classificação Anatômica das Fissuras Labiopalatinas

A compreensão e a padronização das classificações anatômicas das fissuras labiopalatinas são fundamentais para estabelecer o

diagnóstico preciso, orientar o planejamento terapêutico e viabilizar a comunicação entre os membros da equipe multidisciplinar (Bernardes; batista, 2022; Silva *et al.*,2018). O sistema de classificação mais difundido na prática clínica e na literatura é o proposto por Spina *et al.*(1972) e modificado por Silva Filho *et al.*(2007), o qual adota o forame incisivo como ponto anatômico e embriológico de referência para delimitar as estruturas do palato primário do palato secundário (Bernardes; batista, 2022; Magalhães *et al.*, 2025; Silva *et al.*, 2018). O esquema dessa classificação está demonstrado na figura 2.

Figura 2. Classificação de Spina *et al.* (1972), modificada por Silva Filho *et al.* (2007).

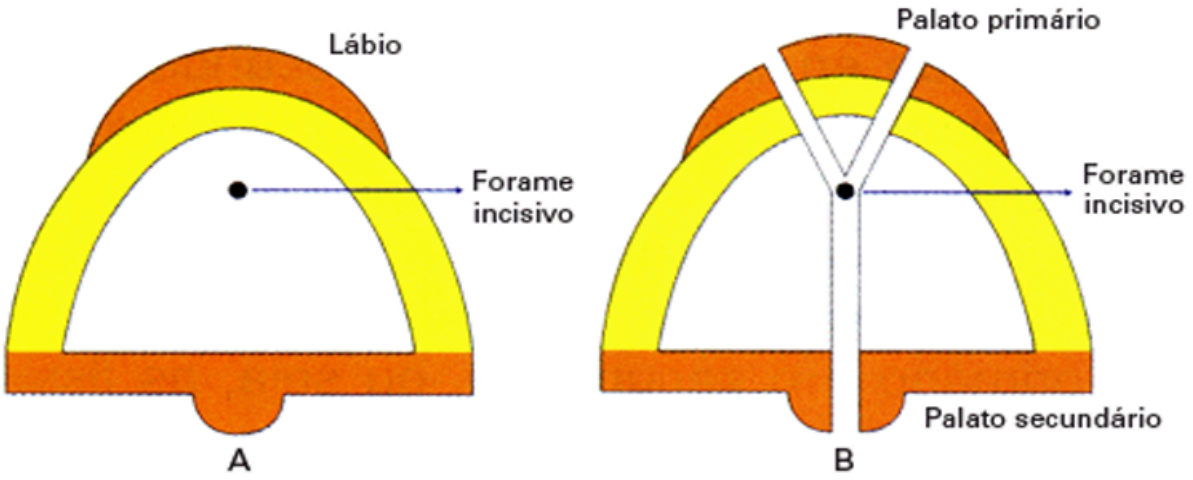

Fonte: Silva Filho (2007, p. 21), citado por Bernardes e Batista (2022, p. 562).

Nota: A. Ilustração esquemática representando a maxila e o forame incisivo; B. Origens embrionárias da maxila (palatos primário e secundário).

Com base nessa referência anatômica, as fissuras orofaciais são divididas nas seguintes categorias:

a. fissura pré-forame incisivo: Restringem-se ao palato primário, envolvendo o lábio e/ou o rebordo alveolar anterior ao forame incisivo, podendo variar de incompletas a completas e apresentar manifestação unilateral, bilateral ou mediana

(Bernardes; batista, 2022; Magalhães *et al.*, 2025; Silva *et al.*, 2018);

b. fissuras transforames incisivo: Caracterizam-se como lesões totais que cruzam o forame incisivo, comprometendo simultaneamente o palato primário e palato secundário, estendendo-se do lábio até a úvula (Bernardes; batista, 2022; Magalhães *et al.*, 2025; Silva *et al.*, 2018);

c. fissura pós-forame incisivo: Acometem exclusivamente as estruturas do palato secundário (palato duro e/ou mole), localizadas posterior ao forame incisivos, mantendo a integridade do lábio e do rebordo alveolar (Bernardes; batista, 2022; Magalhães *et al.*, 2025; Silva *et al.*, 2018);

d. fissura submucosa: Considerada uma forma subclínica de fissura no palato secundário, na qual há descontinuidade na musculatura palatina ou no tecido ósseo, enquanto a camada mucosa permanece intacta (Bernardes; batista, 2022; Magalhães *et al.*, 2025; Silva *et al.*, 2018);

e. fissura raras de face: Envolve malformações atípicas e pouco frequentes que afetam outras regiões do complexo craniofacial, tais e ossos faciais (Bernardes; batista, 2022; Magalhães *et al.*, 2025; Silva *et al.*, 2018).

Figura 3. Diferenciação e classificação específica de cada tipo de fissura labiopalatina

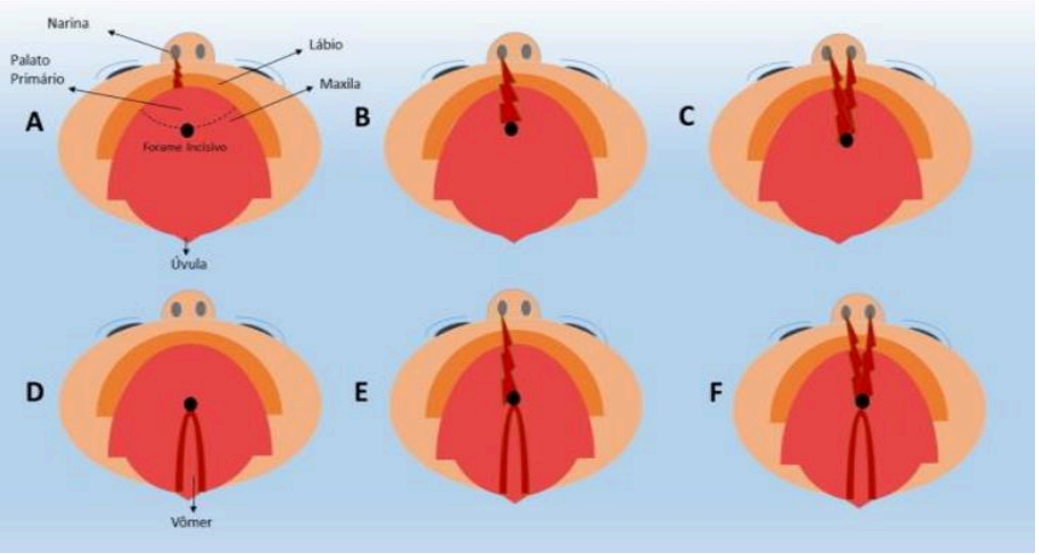

Fonte: Veras *et al.* (2021), citado por Bernardes e Batista (2022, p. 563).
Nota: A) Fissura labial unilateral; B) Fissura unilateral labial e do palato primário; C) Fissura bilateral labial e do palato primário; D) Fissura bilateral do processo palatino; E) Fissura unilateral labial no palato primário e bilateral no processo palatino; F) Fissura bilateral labial no palato primário e bilateral no processo palatino.

2.3. Anomalias Dentárias Associadas à Fissura Labiopalatina

Anomalias dentárias associadas à fissura labiopalatina constituem alterações decorrentes de falhas no processo de odontogênese, apresentando elevada prevalência nos indivíduos afetados. Dentre as anomalias de número, a agenesia dentária (hipodontia) destaca-se como a manifestação mais frequente na prática clínica, acometendo predominantemente o incisivo lateral superior permanente do lado correspondente à fenda. Adicionalmente, a hiperdontia (presença de dentes supranumerários) é observada de modo habitual na região adjacente à fissura labiopalatina, decorrente da fragmentação da lâmina dentária durante o desenvolvimento embrionário. Já nas alterações de dimensão, a microdontia sobressai-se com maior frequência, manifestada por dentes de formato conóide, ao passo que a macrodontia ocorre de forma menos expressiva (Cavalcante, 2020; Hamid, 2025; Marques *et al.*, 2022; Rodrigues *et al.*, 2022; Sá *et al.*, 2014; Santana *et al.*, 2021; Santana *et al.*, 2024).

Quanto às anomalias de posição e erupção, o cirurgião-dentista deve atentar-se aos desalinhamentos no arco dental frequentemente encontrados na clínicas, como as giroversões (rotações dentárias), com expressiva ocorrência nos incisivos centrais vizinhos a fenda, além de erupções ectópicas, transposições e impacções dentárias, sendo os caninos superiores os elementos mais afetados por essa retenção. O diagnóstico clínico e radiográfico precoce dessas manifestações é fundamental para orientar o correto planejamento ortodôntico e reabilitador no contexto da assistência multidisciplinar (Cavalcante, 2020; Hamid, 2025; Marques *et al.*, 2022; Pires *et al.*, 2020; Santana *et al.*, 2024).

2.4. O Papel do Odontopediatra, Manejo Clínico e Abordagem Multidisciplinar

A atuação do odontopediatra no acolhimento familiar e articulação multidisciplinar ou atendimento à criança com fissura labiopalatina vai muito além de realizar procedimentos técnicos, assumindo um verdadeiro papel de acolhimento e suporte emocional para a família. Inspirado no modelo do cuidado centrado na família, essa intervenção precoce ajuda a aliviar a ansiedade e o estresse dos pais logo após o nascimento, fazendo da primeira consulta um espaço humanizado de escuta e orientação. Como acompanha o desenvolvimento da boca e da face de forma contínua, do bebê até a adolescência, o odontopediatra se torna o ponto de apoio da família e o coordenador da saúde bucal na equipe multidisciplinar, alinhando os cuidados junto a médicos, nutricionistas, psicólogos, fonoaudiólogos e cirurgiões-dentistas (Almeida *et al.*,2016; Batista *et al.*, 2017; Luzzi *et al.*,2021; Mota; Hidalgo, 2025).

A orientação sobre a alimentação e a prevenção da doença cárie conecta-se diretamente ao suporte próximo oferecido aos pais, transformando a informação em cuidados práticos com a saúde bucal. Nos primeiros meses de vida, a fissura labiopalatina dificulta a sucção e a amamentação, tornando necessária a confecção de placas obturadoras alimentares e a orientação nutricional para garantir que o bebê ganhe peso e possa realizar as cirurgias com segurança. Além disso, essa criança apresenta maior vulnerabilidade para desenvolver lesões de cárie e gengivite, em razão da anatomia da fenda, cicatrizes cirúrgicas, defeitos estruturais no esmalte e hábitos alimentares específicos. Por isso, a conscientização sobre a dieta, a criação do Lar Odontológico (Dental Home) até os 12 meses de vida e a aplicação profissional de flúor e selantes são passos indispensáveis para manter a cavidade bucal saudável, evitar infecções no período das cirurgias e garantir o sucesso de todo tratamento (Luzzi *et al.*, 2021; Mota; Hidalgo, 2025).

3. MATERIAL E MÉTODOS

O presente estudo caracteriza-se como uma pesquisa de natureza descritiva com abordagem qualitativa, realizado por meio de revisão de literatura sobre pacientes com fissura labiopalatina, abordando as anomalias dentárias, o papel do odontopediatra e o manejo clínico multidisciplinar.

A opção por revisão de literatura teve o objetivo pesquisar, analisar e evidenciar artigos científicos nacionais e internacionais, antigos e recentes, para melhorar a abordagem clínica, protocolos de atendimento, orientação a prática odontológica em pacientes com fissura labiopalatina. A busca bibliográfica foi feita por base de dados

eletrônicos, com pubmed, scielo, google acadêmico e na biblioteca virtual em saúde (BVS).

Para pesquisa de artigo, foram utilizadas palavras chaves, “fissura labiopalatina’’, “anomalias dentárias”, “odontopediatria’’e “equipe multidisciplinar’’. Para mérito de pesquisa, estabeleceram-se como critérios de inclusão: artigos originais de pesquisa, revisões sistemáticas e integrativas, dissertações e teses publicadas no intervalo temporal dos anos de 2013 a 2026, com pesquisa disponíveis nos idiomas português e inglês que abordassem as malformações craniofaciais, a fissura labiopalatina, o papel preventivo e clínico do odontopediatra e a atuação da equipe multiprofissional. Foram excluídos os estudos que apresentavam fuga do tema, publicações sem fundamentação científica.

A seleção dos materiais ocorreu por etapas, sendo elas: a busca do material nas bases de dados, a análise em relação ao objetivo do estudo para verificar a aderência ao tema, a organização do conteúdo selecionado e a composição do referencial teórico e da discussão.

4. RESULTADOS E DISCUSSÃO

A análise dos estudos evidencia que os pacientes com fissura labiopalatina apresentam uma prevalência significativamente elevada de anomalias dentárias quando comparados a indivíduos sem essa malformação, estando a gravidade dessas alterações diretamente associada à extensão e ao grau da fenda orofacial. Dentre as alterações de número, que se destacam como as mais frequentes, a hipodontia (agenesia dentária) é a mais prevalente, afetando prioritariamente os incisivos laterais superiores na região

adjacente à fissura. Além disso, observam-se variações de forma, como a presença de dentes supranumerários, identificados tanto na dentição decídua quanto na permanente (Cavalcante, 2020; Hamid, 2025; Marques *et al.*, 2022; Rodrigues *et al.*, 2022; Sá *et al.*, 2014; Santana *et al.*, 2021; Santana *et al.*, 2024).

Considerando que a fissura labiopalatina é uma malformação congênita estabelecida no período embrionário, o odontopediatra posiciona-se como agente fundamental no manejo precoce desses pacientes. Sua atuação vai além do tratamento clínico, abrangendo o acolhimento contínua da família e da criança. No âmbito preventivo, o odontopediatra atua no controle da higiene bucal e na prevenção de lesões cariosas, provendo a manutenção da saúde oral desde os primeiros meses de vida. Dessa forma, o profissional consolida-se como um elo estratégico na equipe multiprofissional, orientando e direcionando a família aos demais especialistas necessários para a reabilitação integral do paciente com fissura labiopalatina (Almeida *et al.*, 2017; Batista *et al.*, 2017; Luzzi *et al.*, 2021; Mota; Hidalgo, 2025).

5. CONSIDERAÇÕES FINAIS

Com base nos estudos analisados, evidencia-se a importância do acompanhamento odontológico contínuo em pacientes com fissura labiopalatina, considerando as alterações dentárias associadas, com agenesia, hiperdontia e microdontia, as quais possuem necessidades específicas de tratamento. A pesquisa teve como objetivo demonstrar que o odontopediatra é fundamental nesse processo, auxiliando a família desde o nascimento da criança, passando pela orientação alimentar até os cuidados com a saúde bucal em cada fase do seu desenvolvimento.

Observou-se, ao longo do trabalho, que as anomalias dentárias são frequentes e exigem acompanhamento clínico e diagnóstico radiográfico precoce. Além disso, constatou-se que, quando a equipe multiprofissional atua em conjunto com a família, os resultados do tratamento reabilitador tornam-se significativamente superiores para a criança.

Dentre as limitações existentes, este trabalho restringe-se ao levantamento bibliográfico. Sugere-se que trabalhos futuros investiguem mais a fundo os impactos da fissura labiopalatina no desenvolvimento infantil, a importância do odontopediatra na assistência familiar e os benefícios da abordagem multidisciplinar para a saúde e qualidade de vida do paciente como um todo.

REFERÊNCIAS BIBLIOGRÁFICAS

ALARCÓN, K. M. G.; SÁ, A. J. A. Perfil epidemiológico dos pacientes com fissuras orofaciais operados no Estado do Amazonas, Brasil. **Revista Brasileira de Cirurgia Plástica,** v. 32, n. 4, p. 486-490, 2017.

ALMEIDA, A. M. F. L.; CHAVES, S. C. L.; SANTOS, C. M. L.; SANTANA, F. S. Atenção à pessoa com fissura labiopalatina: proposta de modelização para avaliação de centros especializados no Brasil. **Saúde em Debate,** v. 41, n. esp., p. 156-166, 2017.

BATISTA, J. F.; FIALHO, M. C. A.; SANTOS, P. C. M.; MAGALHÃES, S. R.; MELGAÇO, C. A.; JORGE, K. O. Tratamento odontológico em crianças com fissura labiopalatal: revisão de literatura. **Interação: Revista de Ensino, Pesquisa e Extensão,** v. 19, n. 2, p. 105-119, 2017.

BERNARDES, M. C.; BATISTA, F. R. S. A importância da reabilitação oral de fissuras labiopalatinas. **Revista Ibero-Americana de**

Humanidades, Ciências e Educação, v. 8, n. 10, p. 558-578, 2022.

CAVALCANTE, B. G. N. **Alterações de desenvolvimento dentário em pacientes nascidos com fissuras labiopalatinas.** 2020. Dissertação (Mestrado em Odontologia) – Universidade Federal da Paraíba, João Pessoa, 2020.

FACULDADE PERNAMBUCANA DE SAÚDE (FPS). **Anomalias dentárias em indivíduos com fissura pós-forame incisivo.** Recife: FPS, 2021.

HAMID, M. Comprehensive Review of Dental Anomalies in Children. **Journal of Dental and Oral Health,** v. 11, p. 1-12, 2025.

HAQUE, S.; ALAM, M. K. Dental anomalies in individuals with cleft lip and/or palate. **Malaysian Journal of Medical Sciences,** v. 22, n. 2, p. 55-63, 2015.

LUZZI, V. *et al.* The Role of the Pediatric Dentist in the Multidisciplinary Management of the Cleft Lip Palate Patient. **International Journal of Environmental Research and Public Health,** v. 18, n. 18, art. 9487, p. 1-14, 2021.

MAGALHÃES, P. R. P. *et al.* Pacientes portadores de fissura labiopalatina em hospital pediátrico no Ceará. **Revista Ciências da Saúde Nova Esperança,** v. 23, n. 2, p. 203-210, 2025.

MARQUES, L. L.; IKEJIRI, L. C. B.; SGANZERLA, J. T. Alterações dentárias em pacientes portadores de fissuras labiopalatinas: revisão sistemática da literatura. **Research, Society and Development,** v. 11, n. 15, e491111537697, p. 1-10, 2022.

MELO, A. B. S. S.; MEDEIROS, R. S.; SIQUEIRA, V. S.; FELIPE, L. C. S. Manifestações maxilofaciais e conduta odontológica em pacientes acometidos por fissuras labiopalatinas – revisão de literatura. **JNT Facit Business and Technology Journal,** v. 1, ed. 56, p. 384-411, 2024.

MIRANDA, J. R. C.; FERREIRA, J. G. M. D. S.; VASCONCELOS, T. V. R.; FONTINELES, M. A. G. A importância da odontologia no tratamento de pacientes acometidos com fissura labiopalatina. **Revista Ibero-Americana de Humanidades, Ciências e Educação,** v. 11, n. 6, p. 784-798, 2025.

MODA, P. G. M.; NEVES, L. F. Protocolos multidisciplinares e reabilitação funcional no tratamento das fissuras labiopalatinas. **Revista Aracê,** v. 8, n. 7, p. 1-12, 2026.

MOTA, G. V. S.; HIDALGO, L. R. C. O papel do odontopediatra no acompanhamento de crianças com fissura labiopalatina – revisão de literatura. **RevistaFT,** v. 29, ed. 151, p. 1-15, 2025.

PEREIRA, A. C.; NISHIYAMA, C. K.; PINTO, L. C. Anomalias dentárias em indivíduos com fissura transforame incisivo unilateral e o tratamento endodôntico. **RFO UPF,** v. 18, n. 3, p. 300-306, 2013.

PIRES, A. C.; NÓBREGA, M. T. C.; RAMOS, T. B.; LACERDA, R. H. W. Desenvolvimento dental e idade cronológica em pacientes com fissuras labiopalatinas: uma revisão de literatura. **Archives of Health Investigation,** v. 8, n. 9, p. 550-556, 2020.

RODRIGUES, C. P. M. *et al.* Reabilitação oral de paciente com fissura labiopalatina: relato de caso. **Research, Society and Development,** v. 11, n. 3, e10511326306, p. 1-11, 2022.

SÁ, J. O. *et al.* Anomalias dentárias nas fissuras labiais e/ou palatinas não-sindrômicas: revisão da literatura. **Revista Bahiana de Odontologia,** v. 4, n. 3, p. 153-159, 2014.

SANTANA, R. F. *et al.* Fissuras labiopalatinas: revisão de literatura. **Brazilian Journal of Implantology and Health Sciences,** v. 6, n. 3, p. 2875-2883, 2024.

SILVA FILHO, O, G.; FREITAS, J. A. S. Caracterização morfológica e origem embriológica. In: TRINDADE, I.E.K.; SILVA FILHO, O. G.(org.). **Fissuras Labiopalatinas: uma abordagem interdisciplinar.** São Paulo: Santos, 2007. p. 19-46.

SILVA, J, P, M, G, *et al.* Fissuras labiopalatinas: revisão de literatura. **Brazilian Journal of Implantology and Health Sciences,** v. 6, n. 3, p 2875-2883,2024.

SILVA, Y. C. O.; TEIXEIRA, G. L. S. B.; NEVES, J. K. A. L. Uma abordagem sobre a importância da atuação do profissional de nutrição no tratamento de crianças com fissuras labiopalatinas. **Revista Eletrônica da Estácio Recife,** v. 4, n. 1, p. 110-176, 2018.

SPINA, V, PSILLAKIS, J. M.; LAPA, F. S. Classificação das fissuras labiopalatinas: sugestão de modificação. **Revista do Hospital das Clínicas da Faculdade de Medicina de Sao Paulo,** v. 27, n. 1, p. 5-6, 1972.

VYAS, T. *et al.* Cleft of lip and palate: A review. **Journal of Family Medicine and Primary Care,** v. 9, n. 6, p. 2621-2627, 2020.

[1] Discente do curso de Odontologia da Faculdade de Ilhéus, Centro de Ensino Superior, Ilhéus, Bahia. e-mail: acesse o artigo original para visualizar o e-mail.

[2] Docente do curso de Odontologia da Faculdade de Ilhéus, Centro de Ensino Superior, Ilhéus, Bahia. e-mail: acesse o artigo original para visualizar o e-mail.