REVISTA TÓPICOS
ISSN 2965-6672 | Qualis A2

RELATO DE CASO EM PACIENTE FUMANTE, DO CONTROLE DA DOR AGUDA À REABILITAÇÃO ESTÉTICA COM RESINA REFORÇADA

CASE REPORT IN A SMOKING PATIENT, FROM ACUTE PAIN CONTROL TO AESTHETIC REHABILITATION WITH REINFORCED RESIN

Ciências da Saúde • 24/11/2026

REGISTRO DOI: 10.70773/revistatopicos/795471951

Jhessyka Bianca Fonseca Teixeira[1]

Aryane Santana de Souza[2]

Rafael da Silva Barbosa[3]

Maria Gabriela Souza Fantin[4]

RESUMO

O presente artigo relata o manejo de uma intercorrência endodôntica e a posterior reabilitação estético-funcional do elemento 22 em um paciente tabagista de 44 anos. Durante o tratamento endodôntico, iniciado em outubro de 2025, o paciente apresentou dor intensa e tumefação palatina, quadro compatível com *flare-up* endodôntico, que exigiu reavaliação clínica, drenagem, intervenções medicamentosas e acompanhamento. Após a estabilização dos sintomas, foram realizadas sessões de reinstrumentação e trocas de medicação intracanal, seguidas da obturação do canal radicular em junho de 2026. Em setembro de 2026, foi concluída a reabilitação coronária por meio da associação de compósito reforçado por fibras de vidro (*ThinkX*) na reconstrução do núcleo e resinas compostas convencionais na estratificação estética. O caso documenta a condução da intercorrência e a conclusão das etapas endodôntica e restauradora, considerando as limitações decorrentes das interrupções no atendimento e do período de acompanhamento.

Palavras-chave: Endodontia; Flare-up endodôntico; Tabagismo; Resinas compostas; Fibras de vidro.

ABSTRACT

This article reports the management of an endodontic complication and the subsequent esthetic-functional rehabilitation of tooth 22 in a 44-year-old male smoker. During endodontic treatment, initiated in October 2025, the patient developed severe pain and palatal swelling, consistent with an endodontic flare-up, requiring clinical reassessment, drainage, pharmacological interventions, and follow-up. After symptom stabilization, root canal reinstrumentation and intracanal medication changes were performed, followed by root canal obturation in June 2026. In September 2026, coronal

rehabilitation was completed using a combination of glass fiber-reinforced composite (ThinkX) for core reconstruction and conventional composite resins for esthetic layering. This case documents the management of the complication and completion of the endodontic and restorative procedures, considering the limitations related to treatment interruptions and the follow-up period.
Keywords: Endodontics; Endodontic flare-up; Smoking; Composite resins; Glass fibers.

1. INTRODUÇÃO

O tratamento endodôntico constitui uma alternativa importante para a preservação de dentes acometidos por alterações pulpares e periapicais, tendo como objetivos o controle da infecção, a manutenção da estrutura dentária e a preservação da função. Sua previsibilidade depende da integração entre diagnóstico, preparo químico-mecânico, desinfecção e obturação do sistema de canais radiculares (Duncan *et al.*, 2023; Siqueira Jr. e Rôças, 2022).

Apesar dos avanços técnicos e científicos, intercorrências podem ocorrer durante ou após o tratamento. Entre elas, destaca-se o *flare-up* endodôntico, caracterizado pela ocorrência de dor intensa ou edema que demanda atendimento não programado e intervenção clínica adicional. Sua etiologia é multifatorial e pode envolver extrusão apical de detritos, persistência de microrganismos e resposta inflamatória dos tecidos perirradiculares (Silveira, Mendes e Piardi, 2022; Meshkin, Pryles e Blicher, 2024).

Outro aspecto relevante no acompanhamento endodôntico é o tabagismo. O consumo de tabaco está associado a alterações na

resposta imunológica e nos mecanismos de reparação tecidual. Estudos também apontam associação entre o hábito tabagista e resultados menos favoráveis na cicatrização de lesões periapicais após o tratamento endodôntico, embora não seja possível atribuir a esse fator, isoladamente, a ocorrência de intercorrências ou insucesso terapêutico (Pinto *et al.*, 2020; Paljevic *et al.*, 2024).

Além do controle da condição endodôntica, a reabilitação de dentes anteriores tratados endodonticamente exige atenção à preservação do remanescente coronário e ao restabelecimento da anatomia, da função e da estética. Nesse contexto, os compósitos reforçados por fibras podem ser empregados na reconstrução do núcleo coronário, associados a resinas compostas convencionais para a conformação anatômica e a estratificação estética. Entretanto, os resultados laboratoriais favoráveis desses materiais não permitem, isoladamente, assegurar maior longevidade clínica (Garoushi, Vallittu e Lassila, 2007; Jakab *et al.*, 2024).

Diante desse contexto, o objetivo deste relato é descrever o manejo de um *flare-up* endodôntico durante o tratamento do elemento 22 em um paciente tabagista, bem como apresentar as etapas de continuidade do tratamento endodôntico e da posterior reabilitação estético-funcional com compósito reforçado por fibras de vidro e resinas compostas convencionais.

2. RELATO DO CASO CLÍNICO

O caso refere-se a um paciente adulto, do sexo masculino, de 44 anos, tabagista, atendido na Clínica de Odontologia da Faculdade de Educação de Jaru – FIMCA UNICENTRO, para tratamento endodôntico do elemento 22, correspondente ao incisivo lateral

superior esquerdo. Na avaliação inicial, foi realizado registro clínico e radiográfico, sendo observada imagem radiolúcida na região periapical do dente envolvido (Figura 1).

Figura 1. Radiografia periapical inicial do elemento 22, evidenciando imagem radiolúcida



Fonte: acervo clínico dos autores (2025).

O tratamento endodôntico foi iniciado em 13 de outubro de 2025. Inicialmente, realizou-se a remoção do tecido cariado remanescente, seguida da reconstrução provisória das paredes coronárias, com utilização de sistema adesivo e resina composta. Durante essa etapa, foi inserida guta-percha no conduto para impedir a entrada de material restaurador, sendo posteriormente removida para permitir a continuidade do tratamento endodôntico (Figura 2).

Figura 2. Inserção de guta-percha no conduto para restauração provisória



Fonte: acervo clínico dos autores (2025)

Na sequência, foi realizada a odontometria, com comprimento de trabalho estabelecido em 19 mm, e irrigação do canal radicular com hipoclorito de sódio a 2,5%. Posteriormente, foi inserida medicação intracanal à base de hidróxido de cálcio associado ao iodofórmio. A radiografia obtida nessa sessão evidenciou extravasamento do material para além do ápice radicular conforme Figura 3.

Figura 3. Radiografia com medicamento intracanal de hidróxido de cálcio com iodofórmio e extravasamento do material

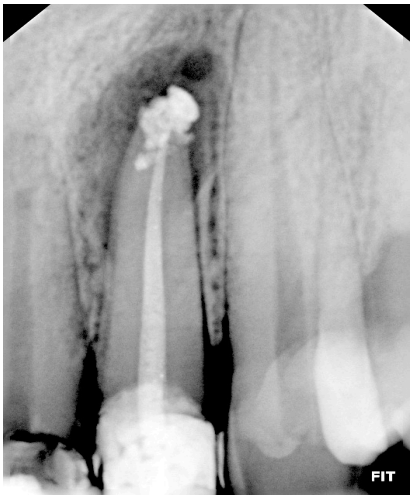

Fonte: acervo clínico dos autores (2025)

Em 14 de outubro de 2025, o paciente entrou em contato relatando dor no elemento 22. Após orientação inicial e discussão do caso com o professor responsável, foram prescritos medicamentos para

controle da dor. Em 16 de outubro de 2025, o paciente retornou à clínica apresentando dor intensa e tumefação na região palatina, quadro clinicamente compatível com *flare-up* endodôntico (Figura 4 e 5).

Figura 4. Vista palatina da tumefação associada ao *flare-up* endodôntico

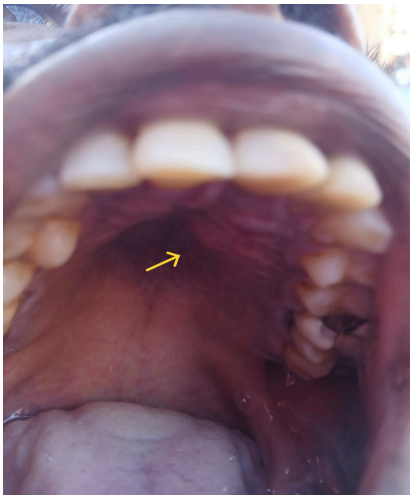

Fonte: acervo clínico dos autores (2025)

Figura 5. Detalhe da tumefação em região palatina durante a intercorrência

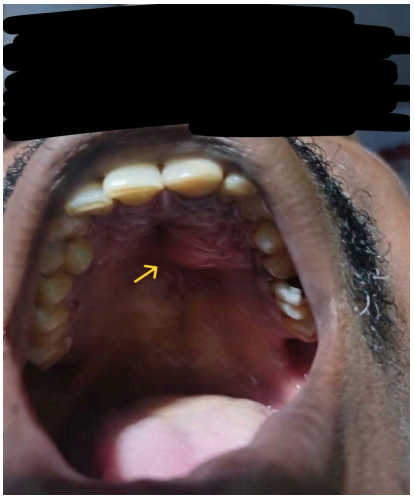

Fonte: acervo clínico dos autores (2025)

Diante dos achados clínicos, foi realizada a abertura dos condutos radiculares dos elementos 21 e 22, com o objetivo de promover a drenagem de gases e exsudato purulento, reduzir a pressão intracanal e aliviar os sintomas (Figura 6). Após o procedimento, foi prescrita amoxicilina associada ao clavulanato de potássio, além de medicação para controle da dor. Em 18 de outubro de 2025, após atendimento hospitalar, o paciente apresentou prescrição de ceftriaxona sódica por via intravenosa, durante seis dias.

Figura 6. Abertura coronária dos elementos 21 e 22 para drenagem de exsudato



Fonte: acervo clínico dos autores (2025)

Nos contatos de acompanhamento realizados nos dias seguintes, o paciente relatou redução da tumefação palatina e melhora do quadro. Em 28 de outubro de 2025, durante retorno presencial, foi observada melhora significativa da região palatina. Em 30 de outubro, realizou-se nova instrumentação dos canais e aplicação de medicação intracanal à base de tricresol-formalina. Posteriormente, em 3 de novembro de 2025, foi necessária a reconstrução da estrutura coronária devido à fratura da restauração provisória, com nova inserção de medicação intracanal à base de hidróxido de cálcio associado ao iodofórmio.

Após esse período, ocorreram interrupções no acompanhamento clínico, com ausência do paciente em consultas previamente agendadas. O tratamento foi retomado em 31 de março de 2026. Na reavaliação, observou-se regressão da tumefação palatina, sendo realizado novo registro clínico e radiográfico, que evidenciou a persistência da lesão periapical e da medicação intracanal (Figura 7).

Figura 7. Radiografia evidenciando lesão periapical e medicação intracanal



Fonte: acervo clínico dos autores (2026)

Nas sessões subsequentes, realizadas em 31 de março, 7 de abril e 27 de maio de 2026, foram efetuadas reinstrumentação dos canais radiculares até o calibre #40, irrigação com hipoclorito de sódio a 2,5% e renovação da medicação intracanal composta por hidróxido de cálcio, iodofórmio e propilenoglicol. Ao final de cada atendimento, foi realizado selamento coronário provisório.

Em 9 de junho de 2026, foi concluído o tratamento endodôntico. O comprimento de trabalho foi mantido em 19 mm, com instrumentação final até o calibre #40. Após os procedimentos de irrigação e secagem, foi realizada a prova do cone de guta-percha, seguida da obturação do canal radicular com cimento endodôntico

MTA Fillapex. O controle radiográfico documentou a obturação final do elemento 22 (Figura 8).

Figura 8. Radiografia periapical após a obturação do canal radicular

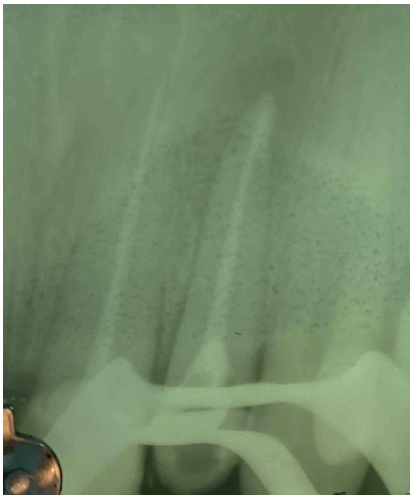

Fonte: acervo clínico dos autores (2026)

A reabilitação estético-funcional definitiva foi realizada em 18 de setembro de 2026. Inicialmente, foi removida a restauração provisória e realizado o preparo do campo operatório. Para a reconstrução, confeccionou-se a parede palatina com resina composta Spectra Smart, na cor A3. Em seguida, foi utilizado o compósito reforçado por fibras de vidro *ThinkX* para reconstrução do núcleo coronário, seguido da aplicação de resinas compostas convencionais para complementação da estrutura dentária (Figuras 9 e 10).

Figura 9. Confecção da camada palatina com resina composta *Spectra Smart* (A3)

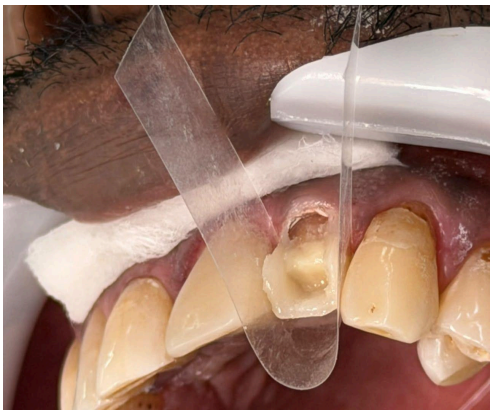

Fonte: acervo clínico dos autores (2026)

Figura 10. Aplicação do compósito reforçado por fibras (*ThinkX*) no núcleo coronário



Fonte: acervo clínico dos autores (2026)

A estratificação restauradora foi realizada com resina Forma, nas tonalidades A3B e A3,5E, e resina Z250 XT, na tonalidade B1, de acordo com as regiões anatômicas do elemento dentário. Após a acomodação dos materiais, foram realizados os procedimentos de acabamento e polimento com discos abrasivos, tiras de acabamento e pasta de polimento. A radiografia periapical obtida após a conclusão do procedimento documentou o aspecto do tratamento endodôntico e da restauração coronária (Figura 11). E o aspecto final do sorriso foi registrado fotograficamente após a conclusão do procedimento restaurador (Figura 12).

Figura 11. Radiografia periapical final após a conclusão do tratamento endodôntico



Fonte: acervo clínico dos autores (2026)

Figura 12. Aspecto final do sorriso após a reabilitação estético-funcional



Fonte: acervo clínico dos autores (2026)

Após a obturação, foram realizados contatos para acompanhamento de possíveis sintomas pós-operatórios. Depois da restauração definitiva, novos contatos foram realizados entre os dias 23 e 30 de setembro de 2026, com o objetivo de verificar a ocorrência de dor, desconforto ou outras intercorrências relatadas pelo paciente.

ASPECTOS ÉTICOS

A pesquisa foi submetida à apreciação do Comitê de Ética em Pesquisa (CEP) do Centro Universitário Aparício Carvalho - FIMCA, em conformidade com as diretrizes estabelecidas pela Resolução nº 466/2012 do Conselho Nacional de Saúde. A aprovação foi concedida sob o Parecer nº 8.878.669, em 16 de novembro de 2026, com registro CAAE 01883226.3.0000.0012.

O participante autorizou a utilização dos dados clínicos e dos registros de imagens para fins científicos, mediante assinatura do Termo de Consentimento Livre e Esclarecido (TCLE).

3. DISCUSSÃO

O presente relato descreve a ocorrência de um *flare-up* endodôntico durante o tratamento do elemento 22, caracterizado por dor intensa e tumefação palatina, que exigiu reavaliação clínica e adoção de medidas para controle da intercorrência. Os episódios de *flare-up* apresentam etiologia multifatorial e podem estar relacionados à extrusão apical de detritos, à presença de microrganismos e à resposta inflamatória dos tecidos perirradiculares (Silveira; Mendes; Piardi, 2022). No caso apresentado, entretanto, os registros clínicos não permitem identificar um mecanismo isolado como responsável pelo episódio.

A ocorrência da intercorrência exigiu intervenções clínicas e acompanhamento do paciente, incluindo abertura dos canais para drenagem e controle dos sintomas. A utilização de antimicrobianos também integrou a assistência prestada, em contexto de atendimento médico e odontológico. Entretanto, a indicação de antibióticos em Endodontia deve considerar as condições clínicas e

a presença de sinais de disseminação da infecção ou comprometimento sistêmico, não sendo recomendada de forma indiscriminada (Segura-Egea *et al.*, 2017; Segura-Egea *et al.*, 2018). No presente caso, a descrição das prescrições registra as condutas realizadas, sem permitir avaliar isoladamente a contribuição de cada medicamento para a evolução clínica.

Além do episódio agudo, foram observadas dificuldades na continuidade do atendimento, com ausências às consultas e intervalos prolongados entre algumas etapas. Essas interrupções ampliaram o período necessário para a conclusão do tratamento. Contudo, não foi possível estabelecer que a dor tenha sido a causa dos não comparecimentos, uma vez que os registros disponíveis não apresentam justificativa específica para todas as ausências. Dessa forma, esse aspecto deve ser interpretado como uma dificuldade na continuidade assistencial, sem atribuição de uma causa não documentada.

O tabagismo integrou o contexto clínico do paciente e foi considerado nas orientações realizadas durante o acompanhamento. Estudos apontam associações entre o consumo de tabaco e condições relacionadas à saúde periapical e aos resultados do tratamento endodôntico (Pinto *et al.*, 2020; Ríos-Osorio *et al.*, 2022; Paljevic *et al.*, 2024). No caso descrito, entretanto, os registros não permitem estabelecer relação causal entre o hábito de fumar, a ocorrência do *flare-up* e a evolução da lesão periapical. O paciente relatou interrupção temporária do consumo de cigarros durante parte do acompanhamento, mas posteriormente confirmou a retomada do hábito, sem evidência de cessação sustentada.

Após a retomada do atendimento, foram realizadas sessões de reinstrumentação e renovação da medicação intracanal, seguidas da obturação do canal radicular. Posteriormente, o paciente relatou ausência de dor. Embora esse achado represente uma evolução sintomática favorável no período acompanhado, a ausência de dor não comprova, isoladamente, a reparação completa dos tecidos periapicais. A avaliação dessa condição depende da continuidade do acompanhamento clínico e radiográfico.

A reabilitação estético-funcional foi realizada por meio da associação entre compósito reforçado por fibras de vidro e resinas compostas convencionais. O material reforçado por fibras foi utilizado na reconstrução do núcleo coronário, enquanto as resinas convencionais foram empregadas na conformação anatômica e na estratificação da restauração. Estudos sobre compósitos reforçados por fibras descrevem suas propriedades mecânicas e possibilidades de aplicação em procedimentos restauradores (Garoushi; Vallittu; Lassila, 2007; Jakab *et al.*, 2024). Entretanto, por se tratar de um relato de caso, não é possível afirmar que a técnica empregada tenha proporcionado maior resistência, menor risco de fratura ou maior longevidade em comparação com outras abordagens restauradoras.

Entre as limitações do caso, destacam-se as ausências às consultas, os intervalos prolongados entre algumas sessões e o período limitado de acompanhamento após a reabilitação. Parte dos contatos ocorreu remotamente, restringindo a avaliação, nesses momentos, às informações fornecidas pelo paciente, sem exame clínico ou radiográfico simultâneo. Além disso, por se tratar de um único caso, os achados não permitem generalizar os resultados,

estabelecer relações causais ou comparar a efetividade dos materiais e das condutas empregadas.

Dessa forma, o caso documenta o manejo de uma intercorrência endodôntica, a retomada do tratamento após interrupções e a conclusão das etapas endodôntica e restauradora. A ausência de dor relatada após a obturação constitui um resultado sintomático favorável no período descrito. A avaliação da evolução periapical e da estabilidade da restauração em longo prazo, contudo, permanece dependente da continuidade do acompanhamento clínico e radiográfico.

4. CONSIDERAÇÕES FINAIS

O presente relato descreveu o manejo de um *flare-up* endodôntico durante o tratamento do elemento 22 em um paciente tabagista, desde a ocorrência da intercorrência até a conclusão do tratamento endodôntico e da reabilitação estético-funcional com compósito reforçado por fibras de vidro associado a resinas compostas convencionais.

A evolução do caso envolveu reavaliações clínicas, intervenções para controle da intercorrência, retomada do tratamento após períodos de interrupção e posterior conclusão das etapas endodôntica e restauradora. Após a obturação, o paciente relatou ausência de dor, constituindo um resultado sintomático favorável no período acompanhado.

Entretanto, as interrupções no atendimento, os intervalos prolongados entre as sessões e o período limitado de acompanhamento após a restauração representam limitações importantes. Os registros também não permitem estabelecer

relação causal entre o tabagismo e a ocorrência do *flare-up*, nem afirmar reparação periapical completa ou longevidade da restauração.

Conclui-se que o caso documenta a condução de uma intercorrência endodôntica e a reabilitação estético-funcional do elemento tratado, ressaltando a importância do planejamento individualizado, da documentação clínica e da continuidade do acompanhamento. A avaliação do prognóstico em longo prazo permanece dependente de controles clínicos e radiográficos posteriores.

REFERÊNCIAS BIBLIOGRÁFICAS

DUNCAN, H. F. *et al*. Treatment of pulpal and apical disease: the European Society of Endodontology (ESE) S3-level clinical practice guideline. *International Endodontic Journal*, v. 56, supl. 3, p. 238–295, 2023. DOI: https://doi.org/10.1111/iej.13974. Acesso em: 15 out. 2026.

GAROUSHI, S.; VALLITTU, P. K.; LASSILA, L. V. J. Short glass fiber reinforced restorative composite resin with semi-inter penetrating polymer network matrix. *Dental Materials*, v. 23, n. 11, p. 1356–1362, 2007. DOI: https://doi.org/10.1016/j.dental.2006.11.017. Acesso em: 15 out. 2026.

JAKAB, András *et al*. Mechanical performance of extensive restorations made with short fiber-reinforced composites without coverage: a systematic review of in vitro studies. *Polymers*, v. 16, n. 5, art. 590, 2024. DOI: https://doi.org/10.3390/polym16050590. Acesso em: 15 out. 2026.

MESHKIN, Mona; PRYLES, Rebekah Lucier; BLICHER, Brooke. Managing endodontic complications: the pathophysiology and treatment of *flare-ups*. *Compendium of Continuing Education in Dentistry*, v. 45, n. 3, p. 136–140, 2024. Disponível em: https://cdeworld.com/courses/5425-managing-endodontic-complications-the-pathophysiology-and-treatment-of-flare-ups. Acesso em: 15 out. 2026.

PALJEVIC, E. *et al.* Impact of smoking on the healing of apical periodontitis after nonsurgical endodontic treatment. *European Journal of Dentistry*, v. 18, n. 1, p. 124–130, 2024. DOI: https://doi.org/10.1055/s-0043-1761451. Acesso em: 14 set. 2026.

PINTO, K. P.; FERREIRA, C. M.; MAIA, L. C.; SASSONE, L. M.; FIDALGO, T. K. S.; SILVA, E. J. N. L. Does tobacco smoking predispose to apical periodontitis and endodontic treatment need? A systematic review and meta-analysis. *International Endodontic Journal*, v. 53, n. 8, p. 1068–1083, 2020. DOI: https://doi.org/10.1111/iej.13316. Acesso em: 31 out. 2026.

RÍOS-OSORIO, Néstor *et al.* Association between cigarette smoking and the prevalence of post-endodontic periapical pathology: a systematic review and meta-analysis. *Restorative Dentistry & Endodontics*, v. 47, n. 3, e27, 2022. DOI: https://doi.org/10.5395/rde.2022.47.e27. Acesso em: 13 out. 2026.

SEGURA-EGEA, Juan J. *et al.* Antibiotics in Endodontics: a review. *International Endodontic Journal*, v. 50, n. 12, p. 1169–1184, 2017. DOI: https://doi.org/10.1111/iej.12741. Acesso em: 29 out. 2026.

SEGURA-EGEA, Juan J. *et al.* European Society of Endodontology position statement: the use of antibiotics in endodontics.

International Endodontic Journal, v. 51, n. 1, p. 20–25, 2018. DOI: https://doi.org/10.1111/iej.12781. Acesso em: 29 out. 2026.

SILVEIRA, Letícia Kimberle Furquim; MENDES, Aline Teixeira; PIARDI, Carla Cioato. *Flare-ups* em Endodontia: uma revisão de literatura. *RSBO*, v. 19, n. 2, p. 438–446, 2022. DOI: https://doi.org/10.21726/rsbo.v19i2.1888. Acesso em: 29 out. 2026.

SIQUEIRA JR., José F.; RÔÇAS, Isabela N. Present status and future directions: microbiology of endodontic infections. *International Endodontic Journal*, v. 55, supl. 3, p. 512–530, 2022. DOI: https://doi.org/10.1111/iej.13677. Acesso em: 15 out. 2026.

---

[1] Graduanda em Odontologia – Centro Universitário Aparício Carvalho (FIMCA) – Jaru/RO. E-mail: acesse o artigo original para visualizar o e-mail

[2] Graduanda em Odontologia – Centro Universitário Aparício Carvalho (FIMCA) – Jaru/RO. E-mail: acesse o artigo original para visualizar o e-mail

[3] Docente do curso de Odontologia – Centro Universitário Aparício Carvalho (FIMCA) – Jaru/RO. Orientador. E-mail: acesse o artigo original para visualizar o e-mail

[4] Docente do curso de Odontologia – Centro Universitário Aparício Carvalho (FIMCA) – Jaru/RO. Co-orientadora. E-mail: acesse o artigo original para visualizar o e-mail