REVISTA TÓPICOS
ISSN 2965-6672 | Qualis A2

TRICOBLASTOMA CUTÂNEO EM PADRÃO LINEAR EM CÃO DA RAÇA SHIH TZU: RELATO DE CASO

LINEAR CUTANEOUS TRICHOBLASTOMA IN A SHIH TZU DOG: CASE REPORT

Ciências Biológicas, Ciências da Saúde • 24/11/2026

REGISTRO DOI: 10.70773/revistatopicos/795466699

Ítalo Cavalcante Castro[1]

Kâmilly Cavalcante Castro[2]

Pedro Eduardo Bitencourt Gomes[3]

Guilherme Antonio Lopes de Oliveira[4]

RESUMO

As neoplasias cutâneas representam as afecções tumorais mais frequentes em cães, destacandose pela ampla diversidade histológica e pela dificuldade diagnóstica frente às lesões não neoplásicas e a outros tumores de origem semelhante. Dentre essas neoplasias, o tricoblastoma é considerado um tumor cutâneo benigno raro, originado do folículo piloso primitivo, podendo apresentar características clínicas semelhantes a outras neoplasias basaloides, o que dificulta sua diferenciação apenas pela avaliação clínica ou citológica. O presente estudo tem como objetivo descrever um caso de tricoblastoma cutâneo em padrão linear em um cão da raça Shih Tzu, enfatizando os achados clínicos, macroscópicos, cirúrgicos e histopatológicos, bem como os diagnósticos diferenciais, a conduta terapêutica empregada, o prognóstico e o desfecho clínico. Se trata de um relato de caso clínico-cirúrgico, de natureza descritiva e abordagem qualitativa, desenvolvido a partir da análise de prontuário clínico, exames complementares, procedimento cirúrgico e exame histopatológico. A confirmação diagnóstica foi baseada na avaliação histopatológica da lesão excisada, considerada fundamental para diferenciação tumoral e definição terapêutica. O estudo contribui para o aprimoramento do conhecimento clínico-patológico acerca do tricoblastoma cutâneo em cães, auxiliando médicos veterinários no diagnóstico diferencial e na condução terapêutica de neoplasias cutâneas de origem folicular.

Palavras-chave: Neoplasias cutâneas; Histopatologia; Dermatologia; Cães; Folículo Piloso.

ABSTRACT

Cutaneous neoplasms are among the most frequent tumoral conditions in dogs, characterized by considerable histological

diversity and diagnostic challenges due to their resemblance to non-neoplastic lesions and other tumors of similar origin. Among these neoplasms, trichoblastoma is considered a rare benign cutaneous tumor originating from the primitive hair follicle. It may exhibit clinical features similar to those of other basaloid neoplasms, making its differentiation difficult based solely on clinical or cytological evaluation. This study aims to describe a case of linear-pattern cutaneous trichoblastoma in a Shih Tzu dog, emphasizing the clinical, macroscopic, surgical, and histopathological findings, as well as the differential diagnoses, therapeutic approach, prognosis, and clinical outcome. This is a descriptive, qualitative clinical-surgical case report based on the analysis of medical records, complementary examinations, surgical procedures, and histopathological findings. Diagnostic confirmation was based on the histopathological evaluation of the excised lesion, which was essential for tumor differentiation and therapeutic decision-making. This study contributes to the improvement of clinical-pathological knowledge regarding cutaneous trichoblastoma in dogs, assisting veterinarians in the differential diagnosis and therapeutic management of cutaneous neoplasms of follicular origin.
Keywords: Cutaneous neoplasms; Histopathology; Dermatology; Dogs; Hair follicle.

INTRODUÇÃO

A pele é formada por duas camadas principais: a epiderme de natureza epitelial e superficial e a derme composta por tecido conjuntivo denso, apoiadas sobre a tela subcutânea. A epiderme apresenta constante renovação celular, na qual as células da camada basal se dividem e migram em direção à superfície, passando por modificações estruturais e bioquímicas que culminam

em sua morte e descamação. Esse processo origina uma estratificação bem definida, composta pelos estratos basal, espinhoso, granuloso, lúcido (em algumas regiões) e córneo, sendo este último rico em queratina, responsável pela resistência e proteção da pele (Singh, 2021).

A constante exposição ao ambiente, aliada à sua habilidade de regeneração celular, torna o sistema tegumentar mais suscetível a mudanças, as quais podem predispor ao desenvolvimento de diferentes tipos neoplásicos (Souza *et al.*, 2022). As neoplasias cutâneas e subcutâneas representam as afecções tumorais mais frequentes em cães, correspondendo a mais de um terço de todos os tumores diagnosticados nessa espécie, sendo a pele o principal local de ocorrência (Subapriya *et al.*, 2021).

Dentre essas neoplasias, uma parcela significativa apresenta comportamento maligno, embora a aparência histológica nem sempre esteja diretamente relacionada ao potencial metastático. Os tumores cutâneos caninos mais comuns, incluem uma ampla variedade de tipos histológicos, como mastocitomas, adenomas, lipomas, histiocitomas, tricoblastomas, carcinomas de célula escamosa, melanomas, fibrossarcomas, hemangiopericitomas e papilomas são os tipos histológicos mais comuns de neoplasias em cães, podendo ser classificados conforme o tecido de origem em epiteliais, mesenquimais, de células redondas ou melanocíticos (Ettinger, Feldman e Côté, 2022).

Sendo assim, o tricoblastoma é uma neoplasia cutânea benigna e rara, originada do folículo piloso primitivo, composta por elementos epiteliais e mesenquimais, embora existam relatos de casos com características malignas. Afeta principalmente cães e gatos adultos,

com idade entre 3 e 9 anos, sem predileção por sexo. Clinicamente, apresenta-se como uma lesão solitária, de formato arredondado ou oval, firme, podendo ser alopécica, ulcerada ou hiperpigmentada, com tamanho variável, sendo mais comumente localizada na região da cabeça, pescoço ou base da orelha (Souza *et al.*, 2020).

A avaliação diagnóstica do tricoblastoma geralmente se inicia pela citologia, técnica pouco invasiva, segura e de rápida realização que permite identificar a origem celular e alterações como processos inflamatórios, infecciosos, hiperplásicos ou neoplásicos. No entanto, a confirmação do diagnóstico depende do exame histopatológico, no qual são evidenciadas formações celulares organizadas em cordões com núcleos intensamente corados e citoplasma delimitado por estroma fibroso. Em relação ao tratamento, a conduta mais indicada é a remoção cirúrgica completa da massa, adotando-se margens de segurança adequadas para minimizar a possibilidade de recidiva (Souza *et al.*, 2022).

As lesões cutâneas neoplásicas e as não neoplásicas são frequentemente observadas em cães e podem apresentar sinais clínicos e características macroscópicas semelhantes, o que dificulta a diferenciação apenas pela avaliação clínica. Sendo assim, a correta classificação dessas lesões se torna essencial para a escolha do tratamento e para a definição do prognóstico.

Entre as neoplasias cutâneas, aquelas originadas do folículo piloso apresentam grande semelhança morfológica, o que pode limitar o diagnóstico quando baseado apenas na avaliação clínica ou na citologia aspirativa. O tricoblastoma cutâneo, especialmente na forma trabecular (em fita), pode ser confundido com outras neoplasias basaloides, como o carcinoma basocelular e o

tricoepitelioma, o que pode influenciar diretamente na conduta terapêutica e na estimativa prognóstica (Kukolj *et al.*, 2021).

Diante do exposto, o presente estudo tem como objetivo descrever um caso de tricoblastoma cutâneo em padrão linear em um cão da raça Shih Tzu, caracterizando os achados clínicos, macroscópicos, cirúrgicos e histopatológicos da neoplasia, bem como os diagnósticos diferenciais, conduta terapêutica empregada, prognóstico e o desfecho clínico, contribuindo para o conhecimento clínico-patológico acerca dessa apresentação incomum da afecção.

RELATO DE CASO

Foi atendido no dia três de junho de 2025 na Clínica Quirurgica VetCenter, Teresina-PI, um cão, raça Shih-Tzu, macho castrado, com idade de 7 anos e peso médio de 7,4 kg, apresentando nódulo cutâneo exofítico, ulcerado, localizado em membro torácico direito, na região distal (metarcapiana), medindo aproximadamente 3,0 x 2,6 cm (*Imagem 1.0*). Durante anamnese, responsável relata lambedura excessiva em nódulo, sabidamente possui dermatite atópica, se alimenta de ração premium, vacinação e vermifugação atualizados, tendo já passado por tratamento de Erliquiose Canina, e fazendo uso de petsporin e fulemtazona. Foi adotado há alguns anos, sem histórico de nódulos anteriores.

Imagem 1.0. Neoformação arredondada em membro torácico direito na região metarcapiana.



Fonte: Próprio Autor, arquivo pessoal.

Ao exame físico, o paciente demonstrava estado de consciência alerta, ativo, mucosas normocoradas, tempo de preenchimento capilar (TPC) < 3 segundos, linfonodos normais, hidratado, escore corporal adequado, afebril. Ausculta cardíaca: ritmo sinusal, bulhas cardíacas normofonéticas em 2 tempos, sem sopro; Ausculta respiratória: murmúrio vesicular, sem ruídos adventícios. À palpação abdominal, sem sensibilidade ou presença de massas; realizado citologia e preparação para nodulectomia.

METODOLOGIA

O presente estudo se caracteriza como um relato de caso clínico-cirúrgico, de natureza descritiva e abordagem qualitativa, amplamente empregado na medicina veterinária para descrever condições clínicas, condutas terapêuticas e correlação diagnóstica em casos individuais, contribuindo para a prática baseada em evidências (Thrall, 2013).

Relatos são descrições aprofundadas de casos clínicos, contendo características importantes sobre os sinais, sintomas e outras características do paciente e enfatizando os procedimentos terapêuticos utilizados, bem como o desfecho do caso. Possuem recomendação em situações de doenças raras, para as quais tanto o

diagnóstico como a terapêutica não estão estabelecidos de modo evidente na literatura científica (Oliveira, Velarde e Sá, 2015).

Dessa forma, foram feitas observações e uma análise dos achados documentais frente ao caso clínico através dos registros que vão desde o atendimento por meio da anamnese e exame físico, exames laboratoriais pré-operatórios e específicos para o diagnóstico da neoplasia com evidência de diferenciação estrutural assim como a abordagem cirúrgica e a terapêutica escolhida no pós-operatório e recomendações quanto aos cuidados.

Esse tipo de abordagem é particularmente relevante por possibilitar a descrição aprofundada de condições raras, apresentações atípicas ou abordagens inovadoras, contribuindo para o avanço do conhecimento científico e para a prática clínica baseada em evidências. Embora não permita generalizações amplas, o relato de caso desempenha papel fundamental na geração de hipóteses e no aprimoramento do raciocínio clínico (Nunes, Silva e Souza, 2021).

O presente estudo foi desenvolvido na Quirurgica VetCenter, localizada em Teresina-Piauí, unidade de atendimento do paciente, em que foi realizado o acompanhamento clínico, diagnóstico e cirúrgico do caso. O ambiente contempla uma estrutura adequada para realização de consultas clínicas, exames complementares, procedimentos cirúrgicos e acompanhamento pós-operatório, garantindo condições apropriadas para coleta e registro das informações clínicas.

Por se tratar de um estudo retrospectivo do tipo relato de caso, os riscos foram mínimos e estão relacionados apenas à manipulação e análise de dados clínicos. Não havendo intervenções adicionais ao

paciente além das já realizadas no contexto clínico. O estudo contribui para o aprimoramento do conhecimento científico acerca do tricoblastoma cutâneo em cães, especialmente em sua apresentação em padrão linear.

Por se tratar de um relato de caso clínico com utilização de dados secundários provenientes de prontuário veterinário, sem a realização de procedimentos experimentais ou intervenções adicionais ao animal, o presente estudo enquadra-se nas situações que, em muitos casos, dispensam submissão ao Comitê de Ética no Uso de Animais (CEUA).

Ainda assim, foram respeitados os princípios éticos relacionados à confidencialidade, privacidade e uso responsável das informações clínicas obtidas. Dessa forma, foi aplicado o Termo de Consentimento Livre e Esclarecido (TCLE) ao tutor/responsável pelo animal, autorizando a utilização dos dados clínicos, resultados de exames e imagens para fins exclusivamente acadêmicos e científicos.

RESULTADOS E DISCUSSÕES OU ANÁLISE DOS DADOS

Ao exame citopatológico foram coletadas amostras por meio da citologia por agulha fina de nódulo, sendo analisadas 4 lâminas, com coloração: Giemsa. A análise microscópica das lâminas citológicas (*Imagem 1.1* e *1.2*) revela baixa celularidade, organizada em blocos trabeculares mostrando paliçamento celular na periferia. Tais células são basaloides, de limites imprecisos e pequena quantidade de citoplasma fracamente basofílico. O núcleo é ovalado de cromatina densa e nucléolos não evidentes. Células uniformes. Pequena

quantidade de matriz acidofílica. Ao fundo, hemácias e leucócitos sanguíneos.

Imagem 1 e 2. Análise microscópica das lâminas citológicas.

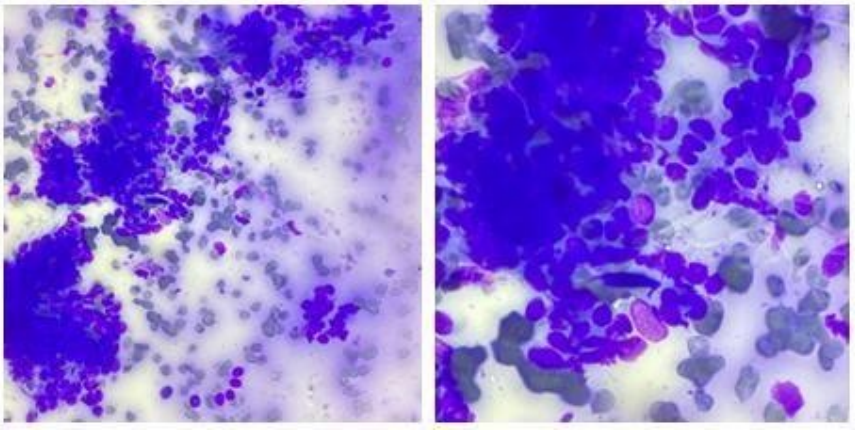

Fonte: Próprio Autor- Quirurgica VetCenter, 2025.

O diagnóstico morfológico sugerem neoplasia de células epiteliais, na qual foi sugerido a realização de exame histopatológico, uma vez que a citologia, apesar de indicar tratar-se de uma neoplasia de células epiteliais, não permitiu avaliar critérios fundamentais para a definição diagnóstica e prognóstica, tais como a arquitetura tumoral, presença ou ausência de necrose, grau de invasividade, índice mitótico e outros aspectos histomorfológicos indispensáveis para determinar o comportamento biológico (benigno ou maligno) e classificar o tipo específico de neoplasia dentro do grupo de origem epitelial. Diante do quadro clínico, foram realizados exames complementares e risco cirúrgico para a realização da nodulectomia.

Quadro 1. Bioquímicos.

Exame	**Resultado**	**Valor de referência**
Ureia	18,8 mg/dL	20–60 mg/dL
Creatinina	1,0 mg/dL	0,5–1,5 mg/dL

ALT	34,38 U/L	10–88 U/L
Albumina	1,4 g/dL	2,6–3,3 g/dL

Fonte: Próprio Autor- Quirúrgica VetCenter, 2025.

Quadro 2. Hemograma.

Eritrograma

Exame	Resultado	Valor de referência
Hemácias	6,70 milh/mm³	5,5–8,0
Hemoglobina	14,1 g/dL	12,0–18,0
Hematócrito	43,2 %	37,0–55,0
VCM	64,6 µ³	60,0–77,0
HCM	21,0 µg	19,5–24,5
CHCM	32,6 %	30,0–36,0

Leucograma

Exame	Resultado	Valor de referência
Leucócitos	10,4 mil/µL	6,0–17,0
Eosinófilos	6,5 %	2,0–10,0
Basófilos	0,0 %	0,0–1,0
Linfócitos	**38,6 %**	**12,0–30,0**
Monócitos	6,7 %	3,0–10,0

Plaquetas

Exame	Resultado	Valor de referência
Plaquetas	369.000/mm³	200.000–500.000

Fonte: Próprio Autor- Quirurgica VetCenter, 2025.

O conjunto dos exames demonstra, um hemograma sem alterações eritrocitárias ou plaquetárias significativas, apresentando aumento percentual de linfócitos, sem leucocitose e sem hemoparasitas observados. O perfil bioquímico evidencia hipoalbuminemia importante, associada à redução da ureia, com creatinina e ALT dentro dos valores de referência. O principal achado clínico-laboratorial é a hipoproteinemia/hipoalbuminemia.

O eletrocardiograma (ECG) (*Imagem 1.3*), apresentou onda P com duração de 54,2 ms e eixo de +62,2°, intervalo P–R de 112,5 ms, complexo QRS com duração de 65 ms e eixo elétrico de +83,2°, todos dentro dos parâmetros de referência para cães. A onda T apresentou duração de 62,5 ms, sem alterações relevantes, enquanto o intervalo QT foi de 195,8 ms, considerado adequado à frequência cardíaca observada. O segmento ST apresentou desnível de +0,050 mV, dentro a normalidade. A frequência cardíaca foi de 104 bpm, estando dentro da faixa esperada para cães adultos. O ritmo cardíaco caracterizou-se por arritmia sinusal respiratória, considerada um achado fisiológico na espécie. Portanto, o exame foi compatível com arritmia sinusal respiratória, sem alterações eletrocardiográficas significativas.

Imagem 3. Eletrocardiograma.

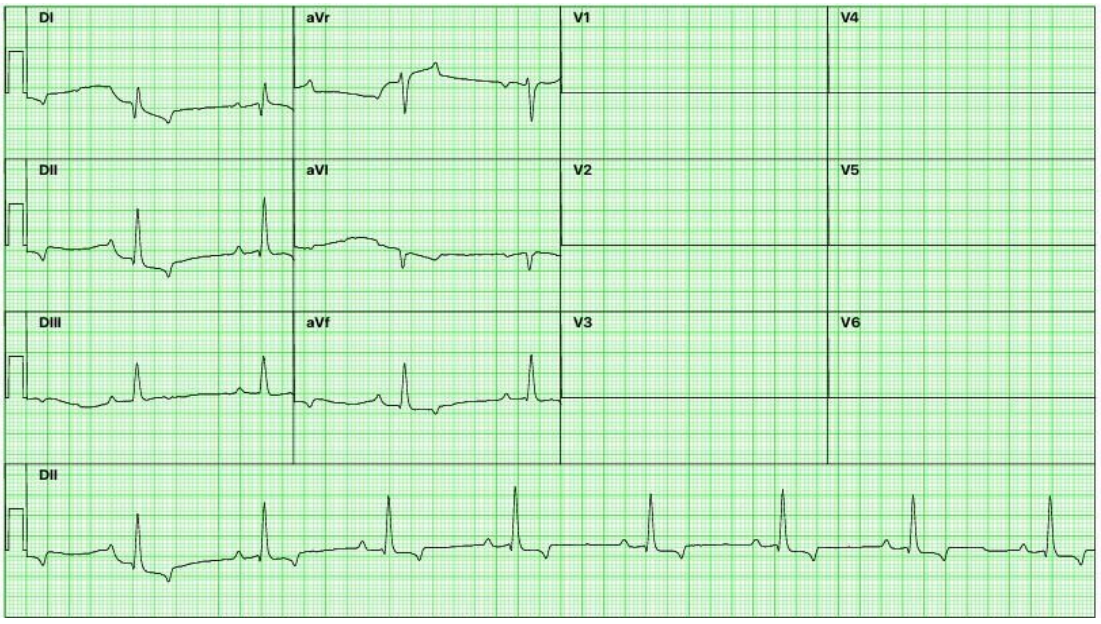

Fonte: Próprio Autor- Quirurgica VetCenter, 2025.

Além do ECG, foi realizado o exame ecocardiográfico, cujo laudo não evidenciou alterações cardíacas significativas. O ventrículo esquerdo apresentou dimensões e espessura das paredes dentro da normalidade, com função preservada, assim como os átrios, apresentando relação AE/Ao normal. O ventrículo e o átrio direitos também apresentaram tamanho e função normais. As valvas aórtica, mitral e tricúspide não apresentaram alterações. Não foram observados trombos ou massas intracardíacas, e o pericárdio apresentou aspecto normal. Dessa forma, o exame foi concluído sem alterações ecocardiográficas significativas.

Após resultados obtidos nos exames, o animal encontrava-se apto para realização do procedimento cirúrgico. Sendo assim, o paciente foi conduzido ao centro cirúrgico, na avaliação pré-anestésica, o paciente encontrava-se alerta, sem dor antes do procedimento e em jejum. Como medicação para indução anestésica, foram utilizados propofol na dose de 3 mg/kg, cetamina 1 mg/kg e lidocaína 1,5 mg/kg, por via intravenosa. A manutenção anestésica foi realizada com isoflurano a 1,6% por via inalatória, com ventilação assistida/controlada por pressão e circuito anestésico com

reinalação. Para o bloqueio locorregional, foi utilizada bupivacaína por infiltração em anel, no volume de 1,5 mL.

Paciente foi posicionado em decúbito ventral. Após limpeza prévia com solução de clorexidina degermante e alcoólica do membro torácico direito, foi realizada incisão em pele circundando o nódulo, com margem de segurança lateral de 2 cm e fáscia profunda. Realizouse divulsão de subcutâneo e a remoção do nódulo. Foi realizado o ligamento dos vasos que irrigavam o nódulo com fio poliglecaprone 4-0. Realizou-se a lavagem do leito cirúrgico com solução fisiológica, e em seguida realizada a aproximação e redução de espaço morto com fio poliglecaprone 3-0 e 4-0, e dermorrafia com fio nylon 4-0. Procedimento cirúrgico sem intercorrências.

Durante o procedimento, foi administrado Ringer Lactato na taxa de 5 mL/kg/h, totalizando 24 mL de fluidoterapia. O procedimento teve início às 15h31 e término às 15h53. O paciente foi intubado com sonda endotraqueal n° 6,0 e apresentou sedação satisfatória e recuperação rápida, permanecendo alerta no período pós-anestésico e sem dor após o procedimento. Como medicação pós-anestésica, foi administrada dexametasona na dose de 0,2 mg/kg, por via intravenosa. A ficha ainda registra temperatura entre 37,7 e 37,9 °C durante o período monitorado.

O material removido foi fixado em solução de formol a 10% e encaminhado para exame histopatológico, considerado o padrão-ouro para o diagnóstico de neoplasias, por permitir avaliação da arquitetura tumoral, grau de diferenciação e comportamento biológico (Wiener, 2021). O fragmento cirúrgico de nódulo cutâneo na região distal, face dorsal do membro anterior direito. medindo 3,0 x 2,8 x 2,2 cm, contendo nódulo exofítico e pedunculado, com

formato arredondado, superfície alopécica e ulcerada, consistência firme. Ao corte, sólido e brancacento (FDOC.1). Analisado 1 fragmento em 1 bloco de parafina. Coloração: Hematoxilina e Eosina. A análise microscópica da lâmina histológica revela proliferação neoplásica a partir de derme superficial, nodular, bem delimitada, não encapsulada, altamente celular e de crescimento expansivo (FDOC.2).

As células organizam-se em ninhos celulares com paliçamento celular, entremeados por estroma fibroso em abundante quantidade (FDOC.3). Tais células neoplásicas são basaloides (FDOC.4), com limites celulares imprecisos, citoplasma acidofílico em pequena quantidade. Núcleo grande, ovalado, de cromatina fina e nucléolo evidente. Baixo pleomorfismo. Mitoses frequentes (0-5 por campo de 400x). Não há indícios de invasão angiolinfática nos cortes examinados. Presença de extensa área de ulceração superficial. Os achados histopatológicos favorecem o diagnóstico de tricoblastoma, padrão em fita.

Imagem 4. Foto documentação 3 e 4.

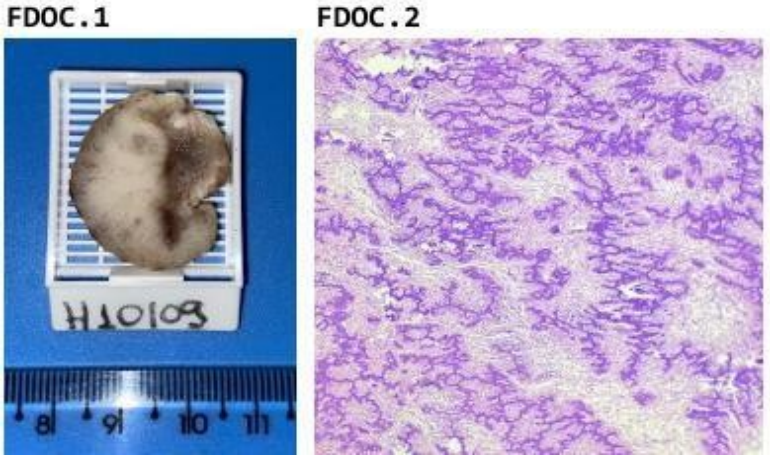

Fonte: Próprio Autor- Quirurgica VetCenter, 2025.

Imagem 5. Foto documentação 3 e 4.

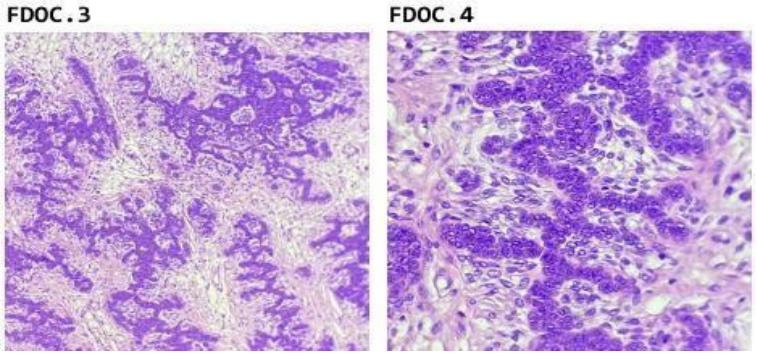

Fonte: Próprio Autor- Quirurgica VetCenter, 2025.

As medicações prescritas para o paciente compreenderam em tratamentos por via oral e tópica. Por via oral, foi prescrita Dipirona em gotas (500 mg/mL), na dose de 8 gotas a cada 12 horas, durante 4 dias, com finalidade analgésica e antitérmica. Também foi prescrito Predsim (3 mg/mL), na dose de 2 mL a cada 24 horas, pelo período de 4 dias, com ação anti-inflamatória. Para o tratamento tópico da lesão, foi indicada a pomada veterinária Crema 6A, devendo ser aplicada em camada generosa diretamente sobre a ferida após a higienização prévia do local com solução fisiológica. Se recomendou ainda, a manutenção do colar elisabetano para evitar que o animal lamba ou manipule a região lesionada, e o tutor foi orientado a realizar o retorno imediato para reavaliação veterinária caso fosse observada piora do aspecto da ferida ou qualquer outra alteração no quadro clínico.

Os dados clínicos, laboratoriais e cirúrgicos foram obtidos a partir dos prontuários e exames complementares, sendo organizados e analisados de forma descritiva, visando a correlação entre os achados clínicos e o diagnóstico definitivo. Por se tratar de um relato de caso, não houve experimentação animal, sendo respeitados os princípios éticos da prática veterinária, com consentimento da responsável para uso das informações para fins acadêmicos.

A avaliação clínica do caso, juntamente com os exames pré-operatórios demonstrou que os parâmetros hematológicos estavam em sua maioria dentro dos valores de referência, sem alterações eritrocitárias ou plaquetárias significativas. Foi observada linfocitose relativa e importante hipoalbuminemia, enquanto os níveis de creatinina e ALT permaneceram dentro dos limites considerados normais. No eletrocardiograma, foi identificado arritmia sinusal respiratória, alteração considerada fisiológica em cães, e a ecocardiografia não evidenciou alterações cardíacas relevantes. Diante desses resultados, o paciente foi considerado apto para a realização do procedimento cirúrgico.

A avaliação citológica da lesão associada ao exame histopatológico permitiu identificar alterações celulares e teciduais compatíveis com as descritas na literatura para o tricoblastoma, confirmando o diagnóstico de neoplasia cutânea benigna. Embora a citologia seja um método de grande importância na avaliação inicial de lesões neoplásicas, em determinados casos sua utilização deve ser complementada pelo exame histopatológico. Este permite uma avaliação mais ampla da arquitetura tecidual e das características das células, possibilitando a identificação de alterações que podem não ser observadas na análise citológica. No presente caso, a associação dos dois métodos foi fundamental para a confirmação diagnóstica e para a definição da conduta terapêutica.

A oncologia veterinária tem apresentado avanços importantes nos últimos anos, acompanhando a maior preocupação dos responsáveis com a saúde e o bem-estar dos animais de companhia. Esse cenário tem contribuído para a busca mais frequente por atendimento veterinário e pela realização de exames complementares, favorecendo a identificação precoce e o

diagnóstico de diferentes enfermidades, incluindo as neoplasias cutâneas. Nesse contexto, a utilização de métodos diagnósticos complementares torna-se importante para a definição da conduta terapêutica e para o estabelecimento de um prognóstico mais adequado, conforme observado no presente caso.

O animal relatado apresentava sete anos de idade, faixa etária compatível com a ocorrência de tricoblastoma descrita na literatura. As características macroscópicas da lesão também apresentaram semelhanças com os achados relatados em outros casos, embora a localização observada neste paciente seja considerada menos frequente. A excisão cirúrgica da neoplasia se mostrou eficaz no tratamento do paciente, reforçando a indicação da remoção completa da lesão como principal abordagem terapêutica para casos de tricoblastoma, especialmente quando a formação é localizada e passível de ressecção.

CONSIDERAÇÕES FINAIS

A abordagem diagnóstica e a avaliação pré-operatória minuciosa foram determinantes para o desfecho favorável do caso clínico. A associação entre os exames hematológicos, bioquímicos e cardiológicos garantiu a segurança anestésica e cirúrgica do paciente, mesmo diante de alterações específicas como a hipoalbuminemia. Além disso, a combinação da citologia com o exame histopatológico provou ser indispensável, uma vez que a análise conjunta desses métodos permitiu superar as limitações individuais de cada técnica, assegurando a confirmação inequívoca do diagnóstico de tricoblastoma.

Esse relato reitera a relevância dos avanços contínuos na oncologia veterinária e a crescente conscientização dos responsáveis, fatores que impulsionam a busca por uma medicina veterinária preventiva e curativa de excelência. A identificação precoce de neoplasias cutâneas benignas, aliada à um protocolo de exames complementares, não apenas viabiliza a escolha da conduta terapêutica mais adequada, mas também preserva a qualidade de vida e o bem-estar dos animais de companhia, consolidando as boas práticas na rotina clínica atual.

REFERÊNCIAS BIBLIOGRÁFICAS

ETTINGER, S. J.; FELDMAN, E. C.; CÔTÉ, E. **Tratado de medicina interna veterinária:** doenças do cão e do gato. 8. ed. Rio de Janeiro: Guanabara Koogan, 2022. v. 1. Tradução de Aloysio Cerqueira *et al*.

KUKOLJ, V. *et al*. Prevalence and distribution of canine neoplastic and non-neoplastic cutaneous lesions in Serbia: A retrospective study of 2432 cases (2011–mid 2021). **Acta Veterinaria,** v. 71, n. 4, p. 403-416, 2021.

NUNES, L. F.; SILVA, R. M.; SOUZA, A. C. Relato de caso como estratégia metodológica na pesquisa em saúde. **Revista Científica Multidisciplinar,** v. 2, n. 3, p. 45-52, 2021.

OLIVEIRA, M. A. P., VELARDE, G. C.; SÁ, R. A. M. Entendendo a pesquisa clínica V: relatos e séries de casos. **FEMINA,** v.43, n.5, p.235-238, 2015.

SINGH, B. **Tratado de anatomia veterinária.** 5. ed. Rio de Janeiro: GEN | Grupo Editorial Nacional, 2021. Revisão científica KEOHANE, P. C. P.; MACHADO, A. S. D. Tradução de PEREZ, B*. et al*.

SOUZA, B. C. *et al.* Tricoblastoma em Canino Doméstico. **Ciência Animal,** v.32, n.4, p. 149-158, 2022.

SOUZA, V. F. M. *et al.* Tricoblastoma em cão: uma análise clínica, diagnóstica e terapêutica. **Acta Scientiae Veterinariae,** v. 48, n.1, p. 1-4, 2020.

SUBAPRIYA, S. *et al.* Incidence and pathology of skin tumours in dogs. **The Pharma Innovation,** v.10, n.05, p.620-629, 2021.

THRALL, M. A. **Veterinary Diagnostic Cytology and Hematology.** 2. ed. St. Louis: Elsevier, 2013.

WIENER, D. J. Histologic features of hair follicle neoplasms and cysts in dogs and cats: a diagnostic guide. **Journal of Veterinary Diagnostic Investigation,** v. 33, n. 3, p. 479–497, 2021.

---

[1] Pós-Graduado em Docência do Ensino Superior- CHRISFAPI. Graduado em Bacharaleado em EnfermagemCHRISFAPI. Graduando do curso Bacharelado em Medicina Veterinária- Centro Universitário Chrisfapi (UNICHRISFAPI). E-mail: acesse o artigo original para visualizar o e-mail

[2] Graduada em Técnico em Administração- Instituto Federal do Piauí-IFPI. Graduanda do Curso Bacharelado em Medicina Veterinária- UNICHRISFAPI. E-mail: acesse o artigo original para visualizar o e-mail

[3] Doutor em Zootecnia Tropical pela Universidade Federal do Piauí (UFPI); Mestre em Zootecnia TropicalUFPI. Graduado em Medicina

Veterinária pela UFPI. Docente da UNICHRISFAPI. E-mail: acesse o artigo original para visualizar o e-mail

[4] Doutor em Biotecnologia pela UFPI. Graduado em Biomedicina-UNINASSAU. Docente da UNICHRISFAPI. E-mail: acesse o artigo original para visualizar o e-mail