REVISTA TÓPICOS
ISSN 2965-6672 | Qualis A2

MANEJO CLÍNICO DE PERFURAÇÃO RADICULAR ASSOCIADA À LESÃO PERIAPICAL: RELATO DE CASO

CLINICAL MANAGEMENT OF ROOT PERFORATION ASSOCIATED WITH A PERIAPICAL LESION: A CASE REPORT

Ciências da Saúde • 23/11/2026

REGISTRO DOI: 10.70773/revistatopicos/795379836

Ana Julia Oliveira Custodio[1]

Gabriela Gonzaga Lourenço da Silva[2]

Thalita Baratela Loss[3]

RESUMO

Este artigo relata o manejo clínico de uma perfuração radicular na região de furca, com lesão periapical associada, no dente 14 de um paciente de 22 anos, ocorrida durante a instrumentação endodôntica em setembro de 2025. Após uma intervenção imediata — que incluiu o controle de hemorragia, a aplicação de um curativo à base de paramonoclorofenol canforado (CPMC), o selamento com material restaurador intermediário (IRM) e a avaliação por meio de tomografia computadorizada de feixe cônico (TCFC) —, o plano de tratamento consistiu no selamento definitivo da perfuração, sob microscopia operatória, utilizando um cimento reparador biocerâmico (CIMMO HD), seguido pela conclusão do tratamento endodôntico e acompanhamento a longo prazo. Conclui-se que a combinação de diagnóstico tridimensional, ampliação microscópica e as propriedades bioativas de materiais biocerâmicos permite um selamento hermético da perfuração, promovendo o reparo ósseo e a preservação do dente na cavidade oral.

Palavras-chave: Endodontia; Perfuração Radicular; Cimento Biocerâmico; Tomografia Computadorizada de Feixe Cônico.

ABSTRACT

This paper reports the clinical management of a furcation root perforation with an associated periapical lesion in tooth 14 of a 22-year-old patient, which occurred during endodontic instrumentation in September 2025. Following immediate intervention—including hemorrhage control, the application of a camphorated paramonochlorophenol (CPMC) dressing, sealing with an intermediate restorative material (IRM), and assessment via cone-beam computed tomography (CBCT)—the treatment plan involved the definitive sealing of the perforation under an operating microscope using a bioceramic repair cement (CIMMO HD), followed

by the completion of endodontic treatment and long-term follow-up. It is concluded that the combination of three-dimensional diagnosis, microscopic magnification, and the bioactive properties of bioceramic materials enables an airtight seal of the perforation, promoting bone repair and the preservation of the tooth within the oral cavity.
Keywords: Endodontics; Root Perforation; Bioceramic Cement; Cone-Beam Computed Tomography.

1. INTRODUÇÃO

O tratamento endodôntico tem como principal objetivo manter o elemento dentário na cavidade oral por meio do tratamento de infecções pulpares e periapicais (Siqueira Junior et al., 2014). Durante esse tratamento podem ocorrer intercorrências que comprometem o sucesso clínico e o prognóstico do elemento dentário, dentre as quais se destaca a perfuração radicular (Torabinejad; Chivian, 1999), a perfuração radicular resulta na comunicação entre as paredes do canal radicular e o espaço periodontal.

Geralmente é causada por um acidente durante o procedimento operatório (Estrela 2018b). A perfuração radicular pode ter diversas origens, tanto iatrogênica e patológica quanto decorrente de variação anatômica. Podendo se destacar também a canais atípicos, curvaturas, calcificação, reabsorção interna e inexperiência clínica do operador.

Do ponto de vista biológico, a perfuração promove a contaminação dos tecidos periodontais por microrganismos provenientes do sistema de canais radiculares, desencadeando uma resposta inflamatória que pode evoluir para a formação de lesões periapicais

(Siqueira Junior, 2012). Essas lesões se caracterizam pela destruição do osso na região apical do dente, geralmente associada a uma infecção contínua. Podem provocar dor, sensibilidade à percussão, inchaço e, em estágios mais avançados, a formação de fístulas.

O diagnóstico da perfuração radicular é fundamental para a eficácia do tratamento, podendo ser feita através da avaliação dos sinais clínicos do paciente, como sangramento repentino durante a preparação do canal, dor aguda, desvio do trajeto do instrumento , e de exames complementares, como a radiografia periapical e o meio mais efetivo atualmente, a tomografia computadorizada de feixe cônico (TCFC), que possibilita a avaliação de forma tridimensional com mais precisão da extensão e localização da perfuração radicular.

Uma vez diagnosticada, a intervenção deve ser imediata, visando selar a comunicação entre o canal radicular e os tecidos periodontais, prevenindo a contaminação bacteriana e favorecendo a reparação tecidual. Nesse contexto, diversos materiais têm sido utilizados para o reparo de perfurações, sendo o agregado de trióxido mineral (MTA) considerado o material de escolha devido às suas propriedades biocompatíveis, capacidade de selamento e indução à formação de tecido mineralizado (Xu; Xu, 2023; Torabinejad; Parirokh, 2010).

Dessa forma, o conhecimento aprofundado da anatomia dental, o uso de técnicas adequadas e a adoção de recursos tecnológicos modernos são fundamentais para minimizar riscos durante o tratamento endodôntico. O planejamento criterioso e a execução cuidadosa dos procedimentos contribuem significativamente para a redução de falhas e para o aumento das taxas de sucesso terapêutico.

Nesse contexto, o presente trabalho tem como objetivo relatar um caso clínico de perfuração radicular associada à lesão periapical, abordando o diagnóstico, a conduta terapêutica adotada e as possíveis consequências para o paciente. A apresentação desse caso busca contribuir para a prática clínica, fornecendo subsídios teóricos e práticos que auxiliem profissionais na tomada de decisão frente a situações semelhantes, além de reforçar a importância da intervenção precoce e do manejo adequado dessas complicações endodônticas.

2. FUNDAMENTAÇÃO TEÓRICA

Apesar dos avanços nas técnicas utilizadas no decorrer do tratamento endodôntico, algumas intercorrências podem ocorrer. A perfuração radicular é considerada uma das complicações mais significativas, devido ao seu impacto direto no prognóstico do dente (Lopes; Siqueira Júnior, 2015).

A perfuração radicular trata-se de uma comunicação da raiz com o tecido oral externo, que acontece de forma acidental durante o processo de um tratamento endodôntico, originando complicações para o paciente (Alshehri et al., 2024). Essa comunicação pode resultar em contaminação bacteriana, inflamação dos tecidos adjacentes e comprometimento da integridade estrutural do elemento dentário (Nascimento et al., 2023).

As perfurações podem ser classificadas de acordo com sua localização em cervical, média ou apical, sendo que a localização influencia diretamente no prognóstico do tratamento (Estrela; Decurcio; Rossi-Fedele, 2018a). Diversos fatores contribuem para a ocorrência dessas acidentes, como a complexidade anatômica dos

canais, presença de calcificações, canais atrésicos, curvaturas acentuadas e o desconhecimento da anatomia interna do elemento dentário por parte do profissional (Lopes; Siqueira Júnior, 2015).

A perfuração compromete a integridade do sistema de canais e favorece a infiltração de microrganismos, podendo levar ao desenvolvimento de processos inflamatórios e infecciosos nos tecidos periodontais. Como consequência, pode ocorrer a formação de lesões periapicais, perda óssea, inflamação crônica e até mesmo a perda do elemento dentário, dependendo da gravidade do caso (LOPES, SIQUEIRA JÚNIOR, 2015).

O prognóstico está diretamente relacionado a fatores como o tempo decorrido entre a ocorrência da perfuração e seu tratamento, o tamanho e a localização do acidente, bem como o nível de contaminação bacteriana presente (Fuss; Trope, 1996). Perfurações tratadas imediatamente apresentam maior taxa de sucesso, enquanto aquelas com atraso no tratamento tendem a apresentar prognóstico desfavorável.

O diagnóstico precoce é essencial para o sucesso do tratamento e pode ser realizado por meio da associação de sinais clínicos e exames de imagem. Durante o procedimento, alteração no comprimento de trabalho pode indicar a ocorrência do acidente (Cohen; Hargreaves, 2011). A confirmação diagnóstica é feita por meio de exames radiográficos e pela Tomografia Computadorizada de Feixe Cônico (TCFC), que permite uma visualização tridimensional detalhada do local afetado (Estrela et al., 2014).

Com a evolução da Endodontia, a microscopia operatória tornou-se uma ferramenta indispensável no diagnóstico e manejo de

perfurações radiculares. A utilização do microscópio proporciona magnificação e iluminação direta do campo operatório, permitindo a localização precisa do sítio de perfuração, a avaliação da extensão do dano e a limpeza adequada da região. Além disso, a visualização ampliada viabiliza uma inserção mais controlada do material selador, minimizando os riscos de extravasamento para os tecidos periodontais e aumentando significativamente a taxa de sucesso do selamento (Buchanan, 2013; Carvalho et al., 2018).

Para a vedação eficaz dessas comunicações, a escolha do material selador é determinante. Historicamente, diversos materiais foram utilizados, mas a introdução dos cimentos biocerâmicos e dos materiais à base de silicato de cálcio como o MTA (Agregado de Trióxido Mineral) e os biocerâmicos de nova geração revolucionou o tratamento das perfurações. Esses materiais destacam-se por sua elevada biocompatibilidade, excelente capacidade de selamento, ação antibacteriana pelo elevado pH, estabilidade dimensional na presença de umidade e, fundamentalmente, pela capacidade de induzir a bioatividade e a osteogênese/cementogênese, promovendo a regeneração dos tecidos periodontais adjacentes (Xu; Xu, 2023).

Dessa forma, o manejo moderno das perfurações radiculares exige a combinação de conhecimento técnico, habilidade clínica, diagnóstico preciso e o emprego de tecnologias avançadas, como a microscopia e os biocerâmicos.

Nesse contexto, os relatos de caso desempenham um papel fundamental na literatura científica, pois contribuem para a disseminação de conhecimentos, permitindo a troca de experiências

clínicas e o aprimoramento das condutas terapêuticas na Endodontia (Alshehri et al., 2024).

Além dos aspectos clínicos, é importante considerar o impacto dessa intercorrência na experiência do paciente. A perfuração radicular pode prolongar o tempo de tratamento, aumentar o número de sessões clínicas e gerar desconforto físico e emocional, além de elevar os custos financeiros (Cohen; Hargreaves, 2011). Em alguns casos, quando não há possibilidade de reparo eficaz, pode ser necessária a extração do elemento dentário, o que reforça a importância da prevenção e do manejo adequado dessa complicação por meio de técnicas e materiais contemporâneos (Estrela; Decurcio; Rossi-Fedele, 2018a).

3. METODOLOGIA

Desenvolvemos um estudo descritivo, do tipo relato de caso clínico, com abordagem qualitativa, baseado no tratamento endodôntico de uma paciente que apresentou perfuração radicular em região de furca associada a lesão periapical.

Realizamos o atendimento na Clínica Odontológica da Faculdade de Educação de Jaru FIMCA UNICENTRO. O acompanhamento clínico teve início em Maio de 2025, com vairas trocas de medicações e finalizado em junho de 2026. Em outubro de 2026 realizamos um exame tomografico de controle.

A paciente era do sexo feminino, tinha 22 anos de idade no início do atendimento e foi identificada pelas iniciais G.G.L.S., preservando sua identidade. O elemento dentário envolvido no tratamento foi o dente 14.

Organizamos o relato de acordo com a sequência cronológica do atendimento clínico. Descrevemos a avaliação inicial, o início do tratamento endodôntico, a identificação da perfuração, as condutas adotadas, o selamento sob microscopia, a limpeza e instrumentação dos condutos, as trocas de medicação intracanal, a obturação e a restauração definitiva.

Para fundamentar a discussão, relacionamos as etapas clínicas com a literatura científica sobre perfurações radiculares, materiais reparadores, microscopia operatória, desinfecção endodôntica e lesões periapicais.

O caso clínico foi realizado na clínica odontológica da Faculdade FIMCA Unicentro, localizada na Avenida Vereador Otaviano Pereira Neto, nº 652, Setor 2, Jaru RO, CEP 76890-000, em paciente identificada pelas iniciais G.G.L.S., sexo feminino, parda, 22 anos de idade, brasileira, classificada como ASA I.

4. RELATO DE CASO

A paciente compareceu à clínica em maio de 2025, relatando sensibilidade no elemento 14 diante de estímulos térmicos, especialmente durante a ingestão de alimentos e bebidas geladas. Após avaliação clínica e radiográfica, observou-se a presença de restauração antiga infiltrada, associada à extensa lesão cariosa, indicando a necessidade de substituição restauradora.

Figura 1. Imagem Periapical Inicial.



Fonte: FIMCA UNICENTRO

Durante a remoção da restauração pré-existente e do tecido cariado, ocorreu exposição pulpar do elemento dentário, tornando necessária a realização do tratamento endodôntico. Na mesma sessão clínica, foi realizada a instrumentação inicial dos canais radiculares com limas #06 e #08. Em seguida, foi inserida medicação intracanal à base de Otosporin®, seguida da confecção de restauração provisória utilizando adesivo OptiBond®, resina composta 3M cor A3.

Figura 2. Radiografia Periapical para Avaliação do Comprimento de Trabalho.

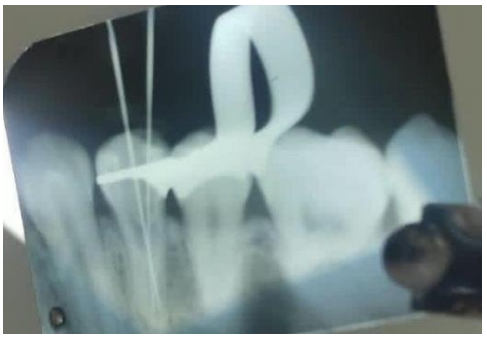

Fonte: FIMCA UNICENTRO

No segundo semestre de 2025 (Setembro), a paciente retornou à clínica escola para continuidade do tratamento. Inicialmente, realizou-se anestesia local com articaína 4% e isolamento absoluto do campo operatório. Posteriormente, procedeu-se à reabertura do acesso endodôntico e tomada radiográfica de controle. Durante a instrumentação dos canais, observou-se intenso sangramento

associado à dor na região tratada, sugerindo possível intercorrência operatória.

Diante da situação clínica, foi imediatamente realizada nova radiografia periapical para investigação da causa do sangramento. A análise radiográfica evidenciou perfuração em região de furca do elemento dentário. Após o diagnóstico da intercorrência, foi instituído controle do sangramento por meio de irrigação abundante com soro fisiológico estéril. Em seguida, realizou-se medicação intracanal com paramonoclorofenol canforado (PMCC) e selamento provisório com material restaurador intermediário (IRM).

Após discussão clínica e análise detalhada do caso pelos profissionais responsáveis, optou-se pela solicitação de exame tomográfico computadorizado de feixe cônico (TCFC), com o objetivo de localizar precisamente a perfuração e avaliar sua extensão.

Figura 3. Tomografia Computadorizada Evidenciando Lesão Periapical.

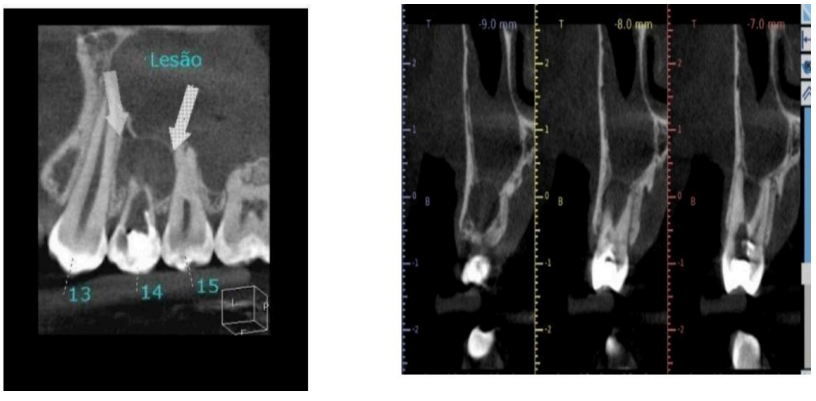

Fonte: FIMCA UNICENTRO

4.1. Selamento Microscópico da Perfuração e Sanitização do Sistema de Canais

Em etapa prévia ao preparo endodôntico definitivo, realizou-se a abordagem intervencionista da perfuração. Sob isolamento absoluto e com o auxílio do microscópio operatório para magnificação e iluminação direta do campo, foi feita a localização e limpeza minuciosa do sítio da perfuração na região de furca. O selamento reparador e vedamento hermético da falha foi executado utilizando o cimento biocerâmico reparador CIMMO HD.

Dando sequência à desinfecção dos condutos vestibulares e palatinos (comprimento de trabalho confirmado em 18 mm), procedeu-se à irrigação abundante e instrumentação auxiliada por solução de Hipoclorito de Sódio a 2,5%, soro fisiológico e EDTA. Para o combate à infecção periapical e controle de exsudato/secreção, inseriu-se medicação intracanal com UltraCal® associado ao Paramonoclorofenol Canforado (PMCC), além de prescrição complementar de Cloridrato de Moxifloxacino (400 mg de 12/12h por 10 dias) devido à extensão da lesão, que alcançava o seio maxilar.

Figura 4. Microscopia Eletronica Evidenciando a Perfuração.

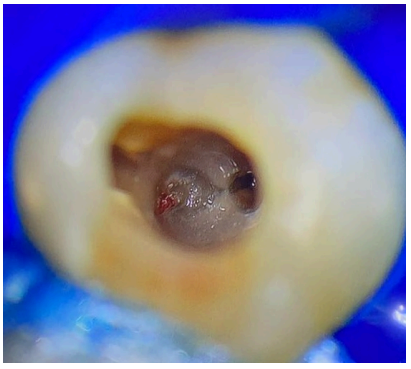

Fonte: FIMCA UNICENTRO

4.2. Troca de Medicação Intracanal e Modelagem

Em consulta subsequente, foi realizada a reabertura sob isolamento absoluto, remoção do curativo anterior e nova sanitização dos condutos com Hipoclorito de Sódio a 2,5%, soro e EDTA. A

modelagem dos canais seguiu com o auxílio de limas K-File Nitiflex acionadas em sistema oscilatório (limas #35 e #40 no comprimento de 18 mm nos condutos vestibular e palatino). Diante da extensão da lesão periapical, renovou-se a medicação intracanal de demora com UltraCal® e PMCC.

4.3. Obturações Endodôntica e Restauração Definitiva

Após o período de ação da medicação intracanal e constatada a ausência de sintomatologia clínica, deu-se inicio à remoção do UltraCal®. A obturação do sistema de canais radiculares foi realizada pela técnica de plastificação/conequeima, utilizando cones de guta-percha 35/04 (MKLife) combinados ao cimento endodôntico biocerâmico CIMMO HD (Verde), assegurando o preenchimento tridimensional dos condutos.

Na mesma etapa de reabilitação, efetuou-se o selamento da entrada dos condutos com resina compômero Twinky Star Flow (Voco). Para o reforço estrutural da cavidade e das paredes laterais fragilizadas, aplicou-se a fita de fibra de polietileno de alta resistência Ribbond®. O protocolo adesivo restaurador envolveu o condicionamento ácido fosfórico a 37% em esmalte, aplicação do sistema adesivo Clearfil, e reconstrução anatômica em resina composta utilizando as tonalidades A2O (Beautifil II Shofu) e B1E (Harmonize).

O procedimento foi finalizado com o ajuste oclusal com carbono, acabamento com broca multilaminada, 3118 FF e polimento das superfícies com borrachas Jiffy.

Figura 5. Raio-X Periapical Final Pós Obturação e Restauração Definitiva



Fonte: FIMCA
UNICENTRO

Figura 6. Tomografia Computadorizada Pós Selamento e Tratamento Endodôntico Evidenciando Sucesso no Tratamento e Regressão da Lesão.

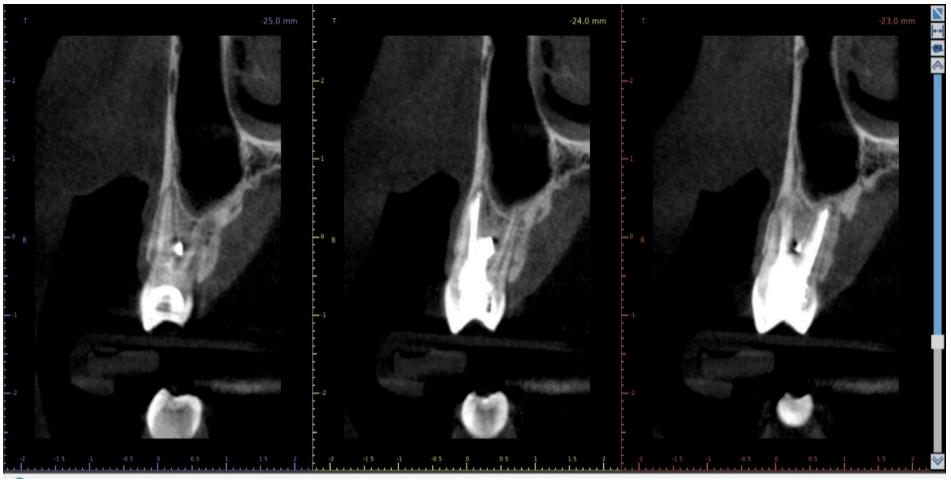

Fonte: FIMCA UNICENTRO

5. CONCLUSÃO

O presente relato de caso demonstra que a ocorrência de perfuração radicular em região de furca, embora represente uma intercorrência operatória desafiadora durante o tratamento endodôntico, não constitui necessariamente um fator determinante para a perda do elemento dentário, desde que seja abordada com planejamento rigoroso e condutas científicas adequadas.

A associação sinérgica entre os recursos de diagnóstico por imagem de alta precisão como a Tomografia Computadorizada, a magnificação proporcionada pela microscopia operatória e as propriedades biológicas e seladoras dos cimentos biocerâmicos mostrou-se altamente eficaz. Esses avanços tecnológicos viabilizaram o selamento hermético da falha e a descontaminação tridimensional do sistema de canais radiculares.

Conclui-se, portanto, que a intervenção precoce, o controle rigoroso da infecção periapical por meio de medicações intracanais adequadas e a reabilitação protetora estrutural restabeleceram a saúde dos tecidos periodontais e periapicais do elemento 14. O acompanhamento clínico e imaginológico evidenciou regressão da lesão e reparação óssea, garantindo a preservação funcional e estética do dente na cavidade oral e reforçando o prognóstico favorável de casos semelhantes na prática clínica diária.

REFERÊNCIAS BIBLIOGRÁFICAS

ALSHEHRI, Maram M.; ALHAWSAWI, Bayan F.; ALGHAMDI, Abeer et al. The Management of Root Perforation: A Review of the Literature. Cureus, v. 16, n. 10, p. e72296, Oct. 2024.

BUCHANAN, L. S. Operating microscope in endodontics. In: COHEN, S.; HARGREAVES, K. M. Pathways of the Pulp. 10. Ed. St. Louis: Mosby Elsevier, 2013.

CARVALHO, M. A. Et al. A importância do uso da microscopia operatória no tratamento de perfurações radiculares: revisão de literatura. Revista Brasileira de Odontologia, v. 75, p. 1-6, 2018.

ESTRELA, C. et al. Root perforations: a review of diagnosis, prognosis and materials. Brazilian Oral Research, 2018b. Acesso em: 28 abr. 2026.

ESTRELA, Carlos et al. Characterization of root perforations by cone beam computed tomography. Brazilian Dental Journal, v. 25, n. 4, p. 292-298, Aug. 2014.

ESTRELA, Carlos; DECURCIO, Daniel de Almeida; ROSSI-FEDELE, Giampiero. Acidentes e Complicações em Endodontia. In: ESTRELA, Carlos. Ciência Endodôntica. 2. Ed. São Paulo: Artes Médicas, 2018a. V. 2, cap. 23. FUSS

FUSS, Zvi; TROPE, Martin. Root perforations: classification and treatment choices based on prognostic factors. Dental Traumatology (Endodontics & Dental Traumatology), v. 12, n. 4, p. 155-164, Aug. 1996.

HARGREAVES, Kenneth M.; COHEN, Stephen. Caminhos da Polpa. 10. Ed. Rio de Janeiro: Elsevier, 2011.

LOPES, Hélio Pereira; SIQUEIRA JÚNIOR, José Freitas. Endodontia: Biologia e Técnica. 4. Ed. Rio de Janeiro: Guanabara Koogan, 2015.

NASCIMENTO, Zivaldo et al. Complicações e consequências de perfurações radiculares não tratadas. Revista Foco, v. 16, n. 11, p. e3362, nov. 2023.

SIQUEIRA JR, J. F.; RÔÇAS, I. N.; RICUCCI, D.; HÜLSMANN, M.Causes and management of post-treatment apical periodontitis. British Dental Journal, v. 216, n. 6, p. 305 312, 2014. Acesso em: 28 abril 2026.

SIQUEIRA JR., José Freitas et al. Princípios biológicos do tratamento endodôntico de dentes com polpa necrosada e lesão perirradicular. Revista Brasileira de Odontologia, Rio de Janeiro, v. 69, n. 1, p. 8-14, jan./jun. 2012.

TORABINEJAD, M.; PARIROKH, M. Mineral trioxide aggregate: a comprehensive literature review Part II: leakage and biocompatibility investigations. Journal of Endodontics, v. 36, n. 2, p. 190-202, 2010.

TORABINEJAD, Mahmoud; CHIVIAN, Noah. Clinical applications of mineral trioxide aggregate. Journal of Endodontics, v. 25, n. 3, p. 197-205, Mar. 1999.

XU, Dong; XU, Xin. Bioceramics in Endodontics: updates and future perspectives. Bioengineering, Basel, v. 10, n. 3, p. 354, 2023. DOI: 10.3390/bioengineering1003035

---

[1] Acadêmica de Odontologia pelo Centro Universitário Aparício de Carvalho – FIMCA. E-mail: acesse o artigo original para visualizar o e-mail. Lattes: https://lattes.cnpq.br/7830161412229112

[2] Acadêmica de Odontologia pelo Centro Universitário Aparício de Carvalho – FIMCA . E-mail: acesse o artigo original para visualizar o e-mail. Lattes: https://lattes.cnpq.br/2341543726410541

[3] Prof. FIMCA, Especialista em Endodontia. E-mail: acesse o artigo original para visualizar o e-mail. Lattes: http://lattes.cnpq.br/3266952865714576