REVISTA TÓPICOS
ISSN 2965-6672 | Qualis A2

COMPROMETIMENTO RENAL EM CÃO COM SUSPEITA CLÍNICA DE ERLIQUIOSE MONOCÍTICA CANINA: RELATO DE CASO

RENAL INVOLVEMENT IN A DOG WITH SUSPECTED CANINE MONOCYTIC EHRLICHIOSIS: A CASE REPORT

Ciências Agrárias • 23/11/2026

REGISTRO DOI: 10.70773/revistatopicos/795304452

Maiceo Jalison Ribeiro Lopes[1]

Paulo Ferreira Filho[2]

Graziella de Souza Correia Vasconcelos[3]

João Paulo de Souza Santos[4]

RESUMO

A erliquiose canina é uma doença infecciosa transmitida por carrapatos que pode provocar alterações hematológicas e manifestações sistêmicas, incluindo possíveis complicações renais. O presente trabalho teve como objetivo relatar um caso clínico de um cão com suspeita de erliquiose canina associada ao comprometimento da função renal, abordando os aspectos clínicos, laboratoriais, diagnósticos e terapêuticos observados durante o acompanhamento. Trata-se de um relato de caso elaborado a partir dos registros clínicos de um cão da raça Pit Bull, macho, com sete anos de idade, atendido em uma clínica veterinária no município de Petrolina, Pernambuco, em setembro de 2025. O paciente apresentava apatia, hipofagia, episódios de êmese, perda de peso progressiva, polidipsia, poliúria, disúria e hematúria. Foram realizados hemogramas seriados, perfil bioquímico sérico, urinálise, avaliação da relação proteína/creatinina urinária (UPC) e ultrassonografia abdominal. Os exames hematológicos evidenciaram anemia progressiva e trombocitopenia inicial, sendo necessária a realização de transfusão sanguínea. Na avaliação da função renal, foram observadas elevação da creatinina sérica, que atingiu 16,0 mg/dL, redução da densidade urinária e proteinúria persistente, com valores de UPC entre 2,80 e 3,84. A ultrassonografia identificou aumento bilateral da ecogenicidade cortical renal e alteração da relação corticomedular, achados sugestivos de nefropatia. Embora a pesquisa de hematozoários tenha apresentado resultado negativo, a associação entre as manifestações clínicas e as alterações laboratoriais sustentou a suspeita clínica de erliquiose, sem confirmação etiológica específica. O tratamento incluiu terapia de suporte, administração de doxiciclina, transfusão sanguínea e medidas direcionadas ao controle da proteinúria e das alterações renais. Apesar das intervenções terapêuticas instituídas e da

continuidade do tratamento em ambiente domiciliar, o paciente apresentou evolução clínica desfavorável, culminando em óbito em 20 de outubro de 2025. O caso evidencia a importância da investigação laboratorial integrada e do acompanhamento seriado da função renal em cães com suspeita de doenças infecciosas sistêmicas, especialmente diante da ocorrência concomitante de alterações hematológicas e urinárias.
Palavras-chave: *Ehrlichia canis.* Cães. Doenças infecciosas. Diagnóstico. Insuficiência renal.

ABSTRACT

Canine ehrlichiosis is a tick-borne infectious disease that can cause hematological abnormalities and systemic manifestations, including possible renal complications. This study aimed to report a clinical case of a dog with suspected canine ehrlichiosis associated with impaired renal function, addressing the clinical, laboratory, diagnostic, and therapeutic aspects observed during follow-up. This is a case report based on the clinical records of a seven-year-old male Pit Bull dog treated at a veterinary clinic in Petrolina, Pernambuco, Brazil, in September 2025. The patient presented with apathy, hyporexia, episodes of vomiting, progressive weight loss, polydipsia, polyuria, dysuria, and hematuria. Serial complete blood counts, serum biochemical profile, urinalysis, urinary protein-to-creatinine ratio (UPC), and abdominal ultrasonography were performed. Hematological examinations revealed progressive anemia and initial thrombocytopenia, requiring blood transfusion. Renal function assessment showed increased serum creatinine levels, reaching 16.0 mg/dL, decreased urinary specific gravity, and persistent proteinuria, with UPC values ranging from 2.80 to 3.84. Ultrasonography revealed bilateral increased renal cortical echogenicity and changes in the corticomedullary ratio, findings

suggestive of nephropathy. Although the hemoparasite screening test yielded a negative result, the association between clinical manifestations and laboratory abnormalities supported the clinical suspicion of ehrlichiosis, without specific etiological confirmation. Treatment included supportive care, doxycycline administration, blood transfusion, and measures aimed at controlling proteinuria and renal abnormalities. Despite the therapeutic interventions and continuation of treatment at home, the patient showed an unfavorable clinical outcome, resulting in death on October 20, 2025. This case highlights the importance of integrated laboratory investigation and serial monitoring of renal function in dogs with suspected systemic infectious diseases, particularly when hematological and urinary abnormalities occur concurrently.
Keywords: *Ehrlichia canis*. Dogs. Infectious Diseases. Diagnosis. Renal Insufficiency.

1. INTRODUÇÃO

A erliquiose canina é uma importante doença infecciosa de ocorrência mundial e de relevância na clínica médica de pequenos animais. Suas manifestações clínicas podem variar de quadros assintomáticos ou leves a formas graves, associadas a alterações hematológicas e sistêmicas, o que representa um desafio diagnóstico e terapêutico na rotina clínica (Paula *et al*., 2024).

A enfermidade acomete principalmente os cães, embora espécies do gênero *Ehrlichia* também apresentem importância em saúde pública em razão de seu potencial de infecção em humanos. Entre as espécies de maior relevância na medicina veterinária, destaca-se *Ehrlichia canis*, agente etiológico da erliquiose monocítica canina. Trata-se de uma bactéria intracelular obrigatória, cuja transmissão

ocorre predominantemente por via vetorial, tendo o carrapato Rhipicephalus sanguineus como importante vetor. A transmissão ocorre principalmente durante o repasto sanguíneo do carrapato infectado, possibilitando a introdução do agente no hospedeiro e contribuindo para a manutenção do ciclo epidemiológico da enfermidade (Bezerra *et al.*, 2023; Stival *et al.*, 2020).

Nesse contexto, a erliquiose canina constitui um desafio para a clínica de pequenos animais, especialmente em razão da diversidade de manifestações clínicas e da possibilidade de evolução para quadros graves, que podem estar associados a maior risco de mortalidade (Oliveira et al., 2022).

A infecção por *E. canis* pode apresentar três estágios distintos, tradicionalmente descritas como fase aguda, fase subclínica e fase crônica. Entretanto, a evolução entre essas fases não ocorre necessariamente de maneira linear, e a diferenciação clínica pode ser difícil em determinados casos. As manifestações clínicas são frequentemente inespecíficas e podem incluir febre, anorexia, perda de peso, vômitos e diarreia. Em quadros mais graves, podem ser observadas manifestações hemorrágicas, como petéquias e equimoses, associadas principalmente às alterações hematológicas características da enfermidade (Bezerra *et al.*, 2023).

A erliquiose pode também apresentar manifestações sistêmicas, comprometendo diferentes órgãos e sistemas, incluindo os sistemas ocular, neurológico e tegumentar. Alterações renais também podem ocorrer especialmente em animais com quadros mais graves (Soares; Semeão, 2025). Entre as alterações descritas, destaca-se a glomerulonefrite, que pode estar relacionada à deposição de imunocomplexos nos glomérulos renais. O comprometimento renal

pode resultar em alterações da função renal e, nos casos mais graves, contribuir para a ocorrência de insuficiência renal e alterações sistêmicas potencialmente fatais (Pacheco, 2022).

Para estabelecer o diagnóstico da erliquiose canina deve-se considerar a associação entre histórico, avaliação clínica e exames complementares. Entre os métodos utilizados estão o hemograma, a reação em cadeia da polimerase (PCR), a reação de imunofluorescência indireta (RIFI) e a citologia de esfregaço sanguíneo. A avaliação de esfregaços obtidos por meio da coleta de sangue periférico, incluindo amostras provenientes da extremidade da orelha, pode ser empregada como método auxiliar na investigação diagnóstica (Macedo; Lima, 2023). Como alternativa, testes sorológicos rápidos, como o 4Dx® (IDEXX), podem ser utilizados na rotina clínica para a detecção de anticorpos contra agentes transmitidos por vetores, devendo seus resultados ser interpretados em conjunto com os achados clínicos e laboratoriais (Ribeiro *et al*., 2022).

O tratamento da erliquiose canina envolve o controle da infecção, o suporte clínico e o manejo das alterações decorrentes da enfermidade, sendo o diagnóstico precoce importante para a redução do risco de complicações (Amorim *et al*., 2025). Entre os antimicrobianos utilizados no tratamento, destaca-se a doxiciclina, frequentemente recomendada para a infecção por *E. canis*. A literatura descreve protocolos terapêuticos com doses de 7,4 a 10 mg/kg, administradas a cada 12 horas, durante 28 dias, conforme a avaliação clínica (Mota *et al*., 2019).

Diante da importância da erliquiose na clínica de pequenos animais e da possibilidade de alterações renais associadas à enfermidade, o

presente estudo teve como objetivo relatar um caso de erliquiose canina com comprometimento da função renal, abordando os principais aspectos clínicos, laboratoriais, diagnósticos e terapêuticos observados durante o acompanhamento do paciente.

2. DESENVOLVIMENTO

2.1. Metodologia

O presente estudo consiste em um relato de caso clínico, elaborado a partir do acompanhamento de um cão com suspeita clínica de erliquiose canina e alterações relacionadas à função renal. O atendimento foi realizado na Clínica Veterinária Saminio Pet Care, localizada no município de Petrolina, estado de Pernambuco, Brasil.

Foram coletadas informações referentes à identificação do paciente, histórico clínico, sinais clínicos, exames laboratoriais, exames de imagem, protocolo terapêutico e evolução clínica durante o período de acompanhamento. O animal foi atendido pela primeira vez em 22 de setembro de 2025. Tratava-se de um cão macho, da raça Pit Bull, com sete anos de idade, peso corporal de 23 kg no momento do atendimento, identificado como Guerreiro.

Durante a anamnese, o responsável relatou que o animal apresentava apatia, hipofagia, episódios de êmese, fezes pastosas de coloração escura, polidipsia, hematúria e disúria. Também foi relatada perda de peso progressiva e significativa no período que antecedeu o atendimento clínico.

Segundo informações fornecidas pelo responsável, o paciente havia sido submetido à vermifugação e apresentava protocolo vacinal completo. O controle de ectoparasitas era realizado de forma

esporádica. A alimentação era composta principalmente por ração comercial, com oferta adicional de frango e fígado. O responsável relatou ainda a administração prévia da associação de trimetoprima e sulfametoxazol (Infectrin®) e ibuprofeno, sem prescrição ou orientação médico-veterinária.

Ao exame físico, foram observadas alterações nos linfonodos e mucosas hipocoradas. O tempo de preenchimento capilar (TPC) foi de 2 segundos. O turgor cutâneo encontrava-se discretamente reduzido, com desidratação clinicamente estimada em 5–6%, associada à presença de mucosas levemente ressecadas. Não foram observados sinais de dor à palpação. A temperatura corporal (T) era de 36,8 °C, a frequência cardíaca (FC) de 124 batimentos por minuto (bpm) e a frequência respiratória (FR) de 28 movimentos por minuto (mpm).

Após a avaliação clínica inicial, foram solicitados, em 22 de setembro de 2025, hemograma e exames bioquímicos. No hemograma foram observadas alterações hematológicas relevantes, entre elas, a presença de anemia importante, indicando a necessidade da realização de transfusão sanguínea. No exame bioquímico foram identificadas alterações significativas nos valores de ureia e creatinina, indicando comprometimento da função renal. Posteriormente, em razão da evolução clínica do paciente e da necessidade de investigação complementar da função renal, foi realizada nova dosagem de creatinina, relação proteína/creatinina urinária (UPC) e urinálise. Diante dos achados, também foi solicitada ultrassonografia abdominal para avaliação dos órgãos e sistemas envolvidos. A avaliação ultrassonográfica foi realizada durante o período de acompanhamento, sendo investigadas alterações nos

órgãos abdominais, com atenção especial aos sistemas gastrointestinal e urinário.

O paciente permaneceu sob cuidados hospitalares durante 23 dias, recebendo acompanhamento clínico e laboratorial ao longo do período de internação, com alta médica em 15 de outubro de 2025. Durante esse período, foram realizados exames complementares adicionais, incluindo segundo e terceiro hemogramas, com o objetivo de acompanhar a evolução hematológica após a transfusão sanguínea e durante o tratamento. A ingestão alimentar foi monitorada, sendo registrada evolução favorável a partir de 28 de setembro de 2025. O peso corporal foi acompanhado durante a internação, apresentando redução para 19 kg e posterior aumento para 20,7 kg em 13 de outubro de 2025.

Foi instituído protocolo terapêutico composto por medicamentos destinados ao controle dos sinais clínicos, suporte ao paciente e tratamento da enfermidade. Foram administrados dipirona, na dose de 25 mg/kg, duas vezes ao dia (BID), por via intravenosa (IV); tramadol, na dose de 2 mg/kg, duas vezes ao dia (BID), por via intravenosa (IV); e omeprazol, na dose de 1 mg/kg, uma vez ao dia (SID), por via intravenosa (IV). Também foi administrado citoprotetor à base de sucralfato (Sucrafilm®), na dose de 1 g, correspondente a um comprimido, uma vez ao dia (SID), por via oral (VO), associado à ondansetrona, na dose de 0,5 mg/kg, duas vezes ao dia (BID), por via intravenosa (IV).

Como parte do protocolo terapêutico, foi administrado suplemento vitamínico e mineral (Bionew®), na dose de 4,5 mL, uma vez ao dia (SID), por via intravenosa (IV) lenta, seguido de probiótico (Pet®), uma vez ao dia (SID), por via oral (VO). Foi instituída terapia com

doxiciclina (Doxifin Tabs® 200 mg), na dose de um comprimido, uma vez ao dia (SID), por via oral (VO). Também foram utilizados suplemento alimentar (Hepvet® Suspensão), na dose de 0,2 mL/kg, uma vez ao dia (SID), por via oral (VO), e o suplemento líquido vitamínico e mineral Hemofarm Pet®, na dose de 1 mL/10 kg, uma vez ao dia (SID), por via oral (VO).

Para o manejo das alterações relacionadas à função renal, foi administrada telmisartana, na dose de 1 mg/kg, uma vez ao dia (SID), por via oral (VO), associada à suplementação com Ograx-3 1000®, na dose de uma cápsula/18 kg, uma vez ao dia (SID), por via oral (VO). Também foram administrados o suplemento alimentar palatável Cistimicin Vet®, na dose de um comprimido/10 kg, uma vez ao dia (SID), por via oral (VO), e antimicrobiano bactericida de largo espectro (Agemox®), na dose de 0,1 mL/kg, uma vez ao dia (SID), por via subcutanea (SC), além de medicamento antidepressivo de uso oral à base de mirtapazina, na dose de 15 mg/animal, uma vez ao dia (SID), por via oral (VO) e metronidazol, na dose de 15 mg/kg, uma vez ao dia (SID), por via intravenosa (IV).

3. RESULTADOS E DISCUSSÕES

Ao dar entrada na clínica, o paciente apresentava apatia, hematúria, polidipsia, poliúria, disúria, hipofagia, episódios de êmese, fezes pastosas de coloração escura e perda progressiva de peso. A associação entre a anamnese, o histórico clínico e os achados do exame físico direcionou a suspeita diagnóstica para hemoparasitose. As manifestações observadas são inespecíficas e podem ocorrer em diferentes enfermidades; Bezerra et al. (2023) descrevem, entre os sinais associados às hemoparasitoses, anorexia, perda de peso,

vômitos, diarreia e manifestações hemorrágicas, como petéquias e equimoses.

O relato de aumento da ingestão hídrica e do volume urinário, associado à hematúria e à disúria, além da presença de hematúria, também motivou a investigação de comprometimento do sistema urinário, com a possibilidade de glomerulonefrite secundária à erliquiose. Esses achados corroboram os descritos por Pacheco (2022), que relatou a presença de poliúria, polidipsia, urina de coloração clara, histórico de prostração e perda de peso como queixa principal. No paciente atendido, observaram-se sinais semelhantes, além de hematúria. Embora os achados clínicos e laboratoriais tenham levantado a hipótese de glomerulonefrite secundária, eles não permitem, isoladamente, confirmar nem estabelecer que a alteração renal tenha sido causada pela erliquiose.

Durante a anamnese, foi relatado ainda que o controle de ectoparasitas era realizado de forma esporádica. Essa prática pode aumentar a exposição do animal a vetores e, consequentemente, o risco de infecção por agentes transmitidos por ectoparasitas. Bezerra et al. (2023) ressaltam a importância de medidas preventivas para reduzir a exposição aos vetores.

Durante a internação, foi instituído tratamento de suporte. Em razão da suspeita de desequilíbrio hidroeletrolítico, administrou-se solução de Ringer com lactato à taxa de 36 mL/h, com o objetivo de restabelecer o equilíbrio hidroeletrolítico e contribuir para a manutenção da homeostase do paciente. Soares e Semeão (2025) destacam que a reposição de fluidos e eletrólitos pode ser necessária em pacientes que apresentam episódios de êmese e

diarreia, conforme o estado de hidratação e a avaliação clínica individual.

A abordagem terapêutica ainda incluiu omeprazol (1 mg/kg, SID, por via intravenosa), sucralfato (Sucrafilm®, 1 g, um comprimido, SID, por via oral), dipirona (25 mg/kg, BID, por via intravenosa), tramadol (2 mg/kg, BID, por via intravenosa) e metronidazol (15 mg/kg, SID, por via intravenosa). Esses fármacos foram utilizados com a finalidade de promover a proteção da mucosa gastrointestinal e o controle da dor, contribuindo com o tratamento clínico do paciente, conforme Bitelo (2024). O autor ainda ressalta que o tratamento deve ser iniciado com terapia de suporte, visando à estabilização clínica, portanto também foram administrados Bionew® (4,5 mL, SID, por via intravenosa lenta) e Probiótico Pet® (SID, por via oral). O metronidazol administrado apresenta atividade contra determinadas bactérias anaeróbias e protozoários, podendo ser indicado conforme a suspeita clínica e as alterações gastrointestinais apresentadas (Costa; Rosestolato, 2026).

Também como parte do manejo de suporte e do controle dos sinais clínicos, foi realizada a administração de cloridrato de ondansetrona (0,5 mg/kg, BID, por via intravenosa) e mirtazapina (15 mg/animal, SID, por via oral). Andreolla (2025) recomenda o uso de ondansetrona para o controle dos episódios de êmese, frequentemente observados nesses casos, bem como a utilização de mirtazapina para estimular o apetite, uma vez que a redução da ingestão alimentar pode contribuir para a piora da condição corporal do paciente.

O hemograma inicial, realizado em 22 de setembro de 2025 (Tabela 1), revelou contagem de hemácias de 3,88 × 10^6/µL, hemoglobina de

8,6 g/dL e hematócrito de 26,6%, valores inferiores aos intervalos de referência. Os índices hematimétricos registrados, incluindo volume corpuscular médio (VCM) de 68,6 Fl, concentração de hemoglobina corpuscular média (CHCM) de 32,3 g/dL e Red Cell Distribuition Width (RDW) que corresponde à amplitude de distribuição dos glóbulos vermelhos, apresentavam-se compatíveis com anemia normocítica e normocrômica.

Tabela 1. Hemograma completo demonstrando a evolução dos parâmetros hematológicos do paciente durante o período crítico de internação, entre os dias 22 de setembro e 09 de outubro de 2025.

PARÂMETRO	22/09/25	29/09/25	04/10/25	09/10/25	REFERÊNCIA
Hemograma					
Hemácias (10^6/uL)	3,88	2,52	2,86	2,25	5,5 - 8
Hemoglobina (g/dL)	8,6	5,6	6,8	5,9	12,0 - 1
Hematócrito (%)	26,6	16,3	20,1	17,7	37,0 - 5

⚠ Esta tabela possui muitas colunas e foi cortada para impressão. Para visualizá-la completa, acesse o artigo original em: https://revistatopicos.com.br/artigos/comprometimento-renal-em-cao-com-suspeita-clinica-de-erliquiose-monocitica-canina-relato-de-caso?noblockage

Fonte: Saminio Pet Care, 2025.

Em concordância com os achado de Matos e Rocha-Lima (2021), cães infectados podem apresentar manifestações clínicas como apatia, anorexia e perda de peso, associadas a alterações

hematológicas, principalmente nos valores de hemoglobina e hematócrito. No estudo realizado pelos autores, 46,66% dos animais apresentaram diminuição na contagem de eritrócitos, 23,33% apresentaram redução da hemoglobina e 21,66% apresentaram diminuição do hematócrito. Em relação aos índices hematimétricos, na maioria dos pacientes, não foram observadas alterações importantes nos valores de VCM, HCM e RDW.

No paciente foi identificada trombocitopenia, caracterizada pela redução da contagem de plaquetas circulantes, semelhante aos achados de Vasconcelos *et al.* (2025), ao analisarem 4.890 hemogramas, onde identificaram alterações na contagem de plaquetas em 511 exames, com predominância de trombocitopenia, sendo a erliquiose apontada como uma das principais causas associadas a essa alteração. A trombocitopenia observada na avaliação inicial, associada aos sinais clínicos e aos demais achados laboratoriais, reforçou a suspeita de erliquiose nesse caso. Diante disto, foi administrado Hemofarm Pet® (1 mL/10 kg, SID, por via oral), considerando a redução dos parâmetros hematológicos, especialmente da contagem de eritrócitos, da concentração de hemoglobina e do hematócrito. Stival *et al.* (2020) ressalta a importância da suplementação à base de ferro em pacientes com hemorragias crônicas, considerando as perdas sanguíneas que podem ocorrer nesses quadros.

A pesquisa de hematozoários foi negativa para *Babesia* sp., *Hepatozoon* sp., *Ehrlichia* sp., *Anaplasma* sp. e *Leishmania* sp. Um resultado negativo em exame direto não exclui necessariamente infecção, pois a sensibilidade depende do método, da amostra e do estágio da doença (Oliveira *et al.*, 2022). No entanto, o responsável não autorizou a realização de teste específico para investigação de

erliquiose. Assim, não houve confirmação laboratorial de infecção por *Ehrlichia*, mantendo-se o diagnóstico como presuntivo, com base na associação entre as manifestações clínicas e os achados laboratoriais, sem afirmar que a etiologia foi comprovada.

Diante da suspeita clínica, foi instituída doxiciclina (Doxifin Tabs® 200 mg), na dose registrada de um comprimido, uma vez ao dia, por via oral. Segundo Stival *et al.* (2020) o tratamento da erliquiose canina com doxiciclina é recomendado na dose de 10 mg/kg, a cada 12 ou 24 horas, durante 21 a 28 dias. Assim, a escolha terapêutica no presente caso foi baseada na suspeita diagnóstica e na associação entre as manifestações clínicas e os achados laboratoriais, uma vez que não foi possível a confirmação etiológica por meio de teste específico.

Em 29 de setembro de 2025, após sete dias de internação, observou-se rápida piora do quadro clínico, sendo solicitado um novo hemograma que evidenciou agravamento da anemia, com hematócrito de 16,3%, contagem de hemácias de 2,52 × 10^6/µL e hemoglobina de 5,6 g/dL. A contagem de plaquetas registrada na tabela 1 foi de 561 × 10^3/µL, valor acima do intervalo de referência informado e que, portanto, não corresponde a trombocitopenia nessa data. Diante da redução dos parâmetros da série vermelha, foi realizada transfusão sanguínea após a busca por doador compatível.

No hemograma de 4 de outubro, foram registrados hematócrito de 20,1%, hemoglobina de 6,8 g/dL e contagem de hemácias de 2,86 × 10^6/µL (Tabela 1), indicando melhora parcial dos parâmetros eritrocitários após a transfusão. Napoleão (2022) descreveu um caso com anemia grave com hematócrito de 18% e contagem de plaquetas de 381× 10^3/µL que também exigiu transfusão sanguínea.

Na reavaliação hematológica, um novo hemograma evidenciou aumento do hematócrito para 21%, acompanhado de melhora clínica do paciente.

Após melhora clínica, o paciente permaneceu internado para monitoramento e continuidade da terapêutica medicamentosa. Na avaliação de 9 de outubro, a contagem de hemácias caiu para 2,25 × 10^6/µL e o hematócrito para 17,7%. Também foram registrados leucócitos totais de 23.100/µL e neutrófilos segmentados de 22.638/µL, caracterizando leucocitose por neutrofilia, sem evidências de desvio à esquerda, uma vez que não foram identificados neutrófilos bastonetes no leucograma.

A presença de escaras de decúbito e lesões cutâneas pode ter contribuído para um processo inflamatório ou infeccioso, pois comprometem a integridade da pele, favorecendo a entrada de microrganismos. Da mesma forma, a hematúria observada pode ocorrer em diferentes condições como um processo infeccioso do trato urinário, embora a confirmação exigiria exames complementares, como cultura urinária, quando indicada. Doenças infecciosas, como a erliquiose, podem estar associadas a alterações hematológicas. A anemia hemolítica imunomediada (AHIM) pode apresentar-se nas formas regenerativa e não regenerativa, sendo esta última caracterizada por uma resposta insuficiente da medula óssea à redução dos eritrócitos. A destruição das hemácias pelo sistema fagocítico mononuclear, especialmente no baço e no fígado, constitui um dos mecanismos envolvidos na anemia hemolítica (Napoleão, 2022).

Diante do quadro de leucocitose e hematúria, foram instituídos Agemox®, na dose de 0,1 mL/kg, uma vez ao dia, por via subcutânea,

e Cistimicin Vet®, na dose de um comprimido para cada 10 kg de peso corporal, uma vez ao dia, por via oral. Oliveira *et al.* (2022) destacam que animais acometidos pela doença em estágio crônico apresentam maior suscetibilidade ao desenvolvimento de infecções secundárias. Desta forma, Rodrigues (2021) aponta a associação de amoxicilina com clavulanato (Agemox®) como uma opção antimicrobiana para o tratamento de infecções cutâneas e do trato urinário.

Em 15 de outubro de 2025, o paciente recebeu alta assistida em razão dos custos associados à permanência hospitalar prolongada. O tratamento foi continuado em ambiente domiciliar, com prescrição de amoxicilina associada ao clavulanato de potássio (500 mg; meio comprimido a cada 12 horas por 10 dias), mirtazapina (uma cápsula a cada 24 horas por 30 dias), omeprazol (20 mg; um comprimido a cada 24 horas por 14 dias), Cistimicin Vet® (dois comprimidos a cada 24 horas por 60 dias), telmisartana (40 mg; meio comprimido a cada 24 horas por 30 dias), Ograx-3 1000® (uma cápsula a cada 24 horas por 60 dias), Probiótico Pet® (4 g a cada 24 horas por 10 dias), Bioxin® (100 mg; um comprimido a cada 12 horas por mais 7 dias após a alta, completando o protocolo terapêutico de 30 dias, dos quais 23 dias foram realizados durante a internação) e Hemolipet® (2 mL a cada 24 horas por 30 dias). Também foi prescrita eritropoietina (Eprex®, 2.000 UI/mL), inicialmente com três aplicações semanais e, posteriormente, uma aplicação semanal.

A anemia pode estar associada à doença renal, entre outros mecanismos, pela redução da produção renal de eritropoietina, hormônio responsável por estimular a produção de eritrócitos na medula óssea. Além disso, a diminuição da oferta de oxigênio aos tecidos pode contribuir para a progressão da lesão renal,

favorecendo processos inflamatórios e fibróticos. Entre as opções terapêuticas para o controle da anemia nesses pacientes, destaca-se a administração de eritropoietina exógena. Entretanto, seu uso pode estar associado a efeitos adversos, como hipertensão sistêmica, convulsões, hipercalemia e desenvolvimento de anticorpos anti-eritropoietina. Apesar desses riscos, a terapia pode proporcionar uma resposta clínica favorável, sobrepondo os efeitos adversos em pacientes com insuficiência renal (Minuzzo, 2020).

O perfil bioquímico realizado no dia 22 de setembro (Tabela 2) forneceu informações relevantes, evidenciando alterações compatíveis com comprometimento da função renal. Os valores de ureia e creatinina encontravam-se acima dos respectivos intervalos de referência, correspondendo a 298,0 mg/dL e 6,0 mg/dL, respectivamente. Os valores das proteínas totais também estavam elevados, atingindo 10,4 g/dL. Em contrapartida, os parâmetros de fosfatase alcalina (FA), alanina aminotransferase (ALT/TGP), permaneceram dentro dos respectivos intervalos de referência, não evidenciado hepatotoxicidade nesse caso. Esses achados apresentam correspondência com os descritos por Pacheco (2022), que também identificou elevação dos níveis de ureia (306,9 mg/dL) e creatinina (9,12 mg/dL) em seu estudo. Em ambos os casos, o aumento desses marcadores bioquímicos é compatível com azotemia.

Tabela 2. Perfil bioquímico sérico realizado no paciente canino nos dias 22 de setembro, 29 de setembro e 04 de outubro de 2025.

PARÂMETRO	22/09/25	29/09/25	04/10/25	REFERÊNCIA
Ureia (mg/dL)	298,0			21,0 - 59,9

Creatinina (mg/dL)	6,0	5,7	16,0	1,4
ALT / TGP (U/L)	31,4			102
Fosfatase Alcalina (U/L)	154,4			156
Proteínas totais (g/dL)	10,4			5,4 - 7,1
Albumina (g/dL)	1,2			2,6 - 3,3
Globulina (g/dL)	9,2			2,7 - 4,4

Fonte: Saminio Pet Care, 2025.

A ultrassonografia renal de 22 de setembro descreveu dimensões renais preservadas (Figura 1), alteração bilateral da relação corticomedular, aumento da ecogenicidade cortical e cápsulas renais regulares. Em conjunto com as alterações bioquímicas e urinárias, esses achados apoiam a presença de glomeropatia, indicando possível comprometimento da estrutura e da função renal. A ultrassonografia abdominal é o exame de imagem de escolha neste caso, pois possibilita observar rins com formatos irregulares e diminuídos, aumento da ecogenicidade e perda de distinção corticomedular (Andreolla, 2025).

Figura 1. Imagens ultrassonográficas realizadas no dia 22 de setembro de 2025, dos rins esquerdo (A) e direito (B) com alterações renais, evidenciando aumento da ecogenicidade cortical e alteração da relação corticomedular.

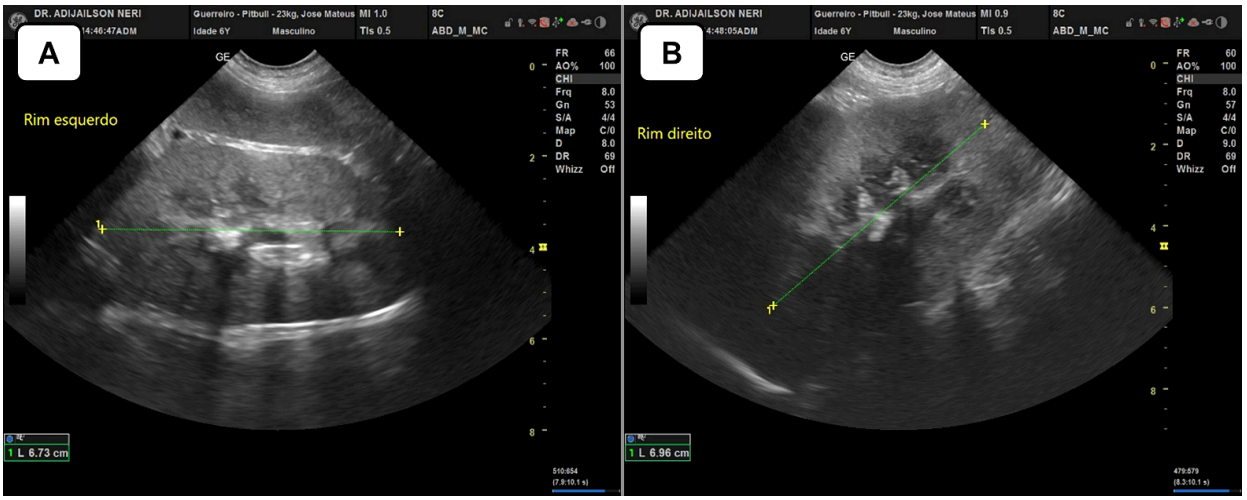

Fonte: Saminio Pet Care, 2025.

No dia 29 de setembro, foi realizada nova dosagem de creatinina onde foi registrado o resultado de 5,7 mg/dL, indicando discreta redução em relação ao valor anteriormente registrado. Entretanto, diante da necessidade de acompanhamento da função renal, uma nova avaliação foi realizada em 4 de outubro, evidenciando piora acentuada, com a creatinina atingindo 16,0 mg/dL (Tabela 2).

A erliquiose pode estar associada ao desenvolvimento de glomerulonefrite por meio da deposição de imunocomplexos nos glomérulos renais, comprometendo a função dos rins e podendo contribuir para a progressão da lesão renal. Em casos mais graves, essas alterações podem favorecer o desenvolvimento de insuficiência renal crônica. Pacheco (2022) também descreveu alterações nos parâmetros bioquímicos, com aumento da creatinina, que atingiu 12,09 mg/dL em comparação com o exame anterior. Esse achado apresenta semelhança com o observado no caso, no qual a concentração de creatinina apresentou elevação expressiva durante o acompanhamento clínico, atingindo 16,0 mg/dL.

Na urinálise realizada em 22 de setembro, foram registrados densidade urinária de 1,014, abaixo do limite inferior do intervalo de referência, presença de proteína (+), presença de células

transicionais (+) e pH 6,0, considerado dentro da normalidade. Na avaliação realizada em 9 de outubro, foram identificadas alterações na densidade urinária e no pH (Tabela 3) . A densidade urinária é um parâmetro importante para a avaliação da função renal, pois reflete a capacidade dos rins de concentrar a urina. Quando reduzida, pode indicar alterações nesse mecanismo, sugerindo comprometimento renal. Nesse contexto, os achados apresentam-se semelhantes aos descritos por Ribeiro *et al.* (2022), que relataram densidade urinária inferior a 1,018, associada ao comprometimento renal crônico, além da presença de células epiteliais renais (2–6 por campo) e vesicais (1–4 por campo).

Tabela 3. Urinálise e UPC (Relação Proteína:Creatinina Urinária) do paciente canino realizadas nos dia 29 de setembro, 04 de outubro e 09 de outubro de 2025.

PARÂMETRO	22/09/25	04/10/25	09/10/25	REFERÊNCIA
Urinálise				
Densidade	1,014	1,020		1,015 – 1,045
Proteína	+	+		Ausente - Traços
Células Transicionais	(+)	(++)		-
pH	6,0	5,0		5,5 - 7,0
UPC (Relação Proteína:Cretatinina urinária)				

UPC proteinúrico	3,61	3,84	2,80	< 0,2 mg/dL – Ñão proteinúrico 0,2 a 0,5 - Limítrofe > 0,5 - Proteinúrico

Fonte: Saminio Pet Care, 2025.

A relação proteína/creatinina urinária (UPC) apresentou valores de 3,61 em 22 de setembro, 3,84 em 4 de outubro e 2,80 em 9 de outubro. Embora tenha ocorrido redução do valor da UPC na última avaliação, os resultados permaneceram acima do limite de referência, indicando proteinúria persistente durante o período de acompanhamento. Ribeiro *et al*. (2022) descreveram UPC de 2,19, valor inferior aos observados no presente caso, evidenciando a magnitude da proteinúria apresentada pelo paciente.

A proteinúria pode decorrer de alterações glomerulares, tubulares ou de outras condições pré-renais e pós-renais. A deposição de imunocomplexos nos glomérulos renais pode comprometer a integridade da barreira de filtração glomerular, favorecendo a perda de proteínas pela urina. Nesse contexto, a urinálise constitui um exame importante para a investigação de alterações renais. Além disso, a magnitude da proteinúria pode ser avaliada por meio da relação proteína urinária (UPC), que permite quantificar a perda proteica e contribuir para a investigação do comprometimento renal. Entretanto, a UPC apesar de auxiliar na quantificação da perda urinária de proteínas, não identifica isoladamente o local ou a causa da lesão. Para auxiliar na diferenciação do segmento renal acometido, pode-se utilizar a eletroforese de proteínas urinárias (Bitelo, 2024).

A perda de proteínas pela urina, decorrente de processo inflamatório pode favorecer a eliminação de células epiteliais, endoteliais e mesangiais, além de estar associado a alterações como trombose, isquemia, necrose tecidual, destruição celular e formação de cicatrizes (Pacheco, 2022). Dessa forma, os achados do paciente, especialmente a proteinúria persistente e a redução da capacidade de concentração urinária, são compatíveis com o comprometimento renal observado no caso, podendo estar relacionados aos mecanismos inflamatórios associados à erliquiose. Diante das alterações sugestivas de nefropatia, foi administrado Ograx-3 1000®, na dose de uma cápsula para cada 18 kg, uma vez ao dia, por via oral. A suplementação prolongada com ômega-3 pode exercer efeitos antioxidantes, contribuir para a redução da proteinúria e modular a hemodinâmica renal, favorecendo a proteção dos rins e podendo auxiliar no controle da progressão da doença renal.

O telmisartana, foi administrado na dose de 1 mg/kg, uma vez ao dia, por via oral, foi utilizada com o objetivo de reduzir a proteinúria, uma vez que a clinica e os exames do paciente se mostraram não favoráveis. Os bloqueadores de angiotensina são as principais escolhas para tratamento de proteinúria e, cães, pois tem um maior tempo de efeito, e o telmisartan é o fármaco de primeira escolha (Bitelo, 2024).

Apesar das medidas terapêuticas instituídas e da continuidade do tratamento em ambiente domiciliar, o paciente apresentou evolução clínica desfavorável, com persistência das alterações hematológicas e do comprometimento da função renal, culminando em óbito em 20 de outubro de 2025. A evolução do caso evidencia a complexidade do manejo clínico diante de alterações sistêmicas

graves e reforça a importância do acompanhamento clínico e laboratorial contínuo.

4. CONCLUSÃO

O caso clínico evidenciou a ocorrência de alterações renais importantes em um cão com suspeita clínica de erliquiose, destacando a possibilidade de comprometimento da função renal no contexto de doenças infecciosas sistêmicas. As alterações laboratoriais observadas, especialmente a elevação expressiva da creatinina sérica, a proteinúria persistente e o aumento da relação proteína/creatinina urinária (UPC), demonstraram comprometimento renal significativo.

Diante disso, ressalta-se a importância da investigação diagnóstica precoce e integrada, associando a avaliação clínica aos exames hematológicos, bioquímicos e urinários, bem como ao acompanhamento seriado da função renal. A identificação precoce das alterações e o monitoramento contínuo são fundamentais para orientar a conduta terapêutica e identificar possíveis complicações. A evolução desfavorável do paciente, apesar das medidas terapêuticas instituídas, reforça a complexidade do manejo clínico desses casos e a importância de uma abordagem individualizada e abrangente.

REFERÊNCIAS BIBLIOGRÁFICAS

AMORIM, N. T. S. *et al.* Prevalência de erliquiose canina em Cacoal, Rondônia: Estudo retrospectivo laboratorial. **Research, Society and Development,** v. 14, n. 10, p. e170141049880, 2025. DOI: http://doi.org/10.33448/rsd-v14i10.49880.

ANDREOLLA, C. **Agudização de doença renal crônica em cão: relato de caso.** 2025. 56 f. Trabalho de Conclusão de Curso (Graduação em Medicina Veterinária) — Universidade Federal de Santa Catarina, Campus Curitibanos, Curitibanos, 2025. Disponível em: https://repositorio.ufsc.br/handle/123456789/267210. Acesso em: 27 out. 2026.

BEZERRA, L.P., *et al.* **Erliquiose monocítica canina - uma revisão de literatura.** Anais do I Congresso Brasileiro de Bacteriologia On-line, 2023. DOI: 10.51161/bacterion/20408.

BITELO, R. H. **Glomerulopatia associada a erliquiose em cães: revisão de literatura e relato de caso.** 2024. 42 f. Trabalho de Conclusão de Curso (Bacharel em Medicina Veterinária) — Faculdade de Veterinária, Universidade Federal do Rio Grande do Sul, Porto Alegre, 2024. Disponível em: https://lume.ufrgs.br/handle/10183/282286. Acesso em: 27 out. 2026.

COSTA, E. A. R.; ROSESTOLATO, C. R. V. Desvio portossistêmico em cão: Relato de caso. **Pubvet,** [S. l.], v. 20, n. 07, p. e1977, 2026. DOI: 10.31533/pubvet.v20n7e1977. Disponível em: https://ojs.pubvet.com.br/index.php/revista/article/view/4817. Acesso em: 27 out. 2026.

DE MATOS, R. W.; ROCHA-LIMA, A. B. C. Alterações hematológicas em cães diagnosticados com Erliquiose Monocítica Canina. **Health Sci Inst.,** v. 39, n. 1, p. 24-28, 2021. Disponível em: https://repositorio.unip.br/wp-content/uploads/tainacan-items/34088/78541/04V39_n1_2021_p24a28.pdf. Acesso em: 15 out. 2026.

DE PAULA, L. F. P. *et al.* Características clínicas e laboratoriais da ehrlichiose canina em municípios da baixada fluminense, Rio de Janeiro. **Pubvet,** v. 18, n. 07, p. e1622, 2024. DOI: 10.31533/pubvet.v18n07e1622. Disponível em: https://ojs.pubvet.com.br/index.php/revista/article/view/3528. Acesso em: 22 out. 2026.

MACEDO, L. P. F; LIMA, M. F. Erliquiose canina: Uma revisão de Literatura. **Revista Científica Mais Pontal,** v. 2 n. 1, 2023. Disponível em: https://revistas.facmais.edu.br/index.php/maispontal/article/view/59. Acesso em: 15 out. 2026.

MINUZZO, T. *et al.* Uso de eritropoietina recombinante humana em um cão com doença renal crônica: relato de caso. **Pubvet,** [S. l.], v. 14, n. 11, 2020. DOI: 10.31533/pubvet.v14n11a687.1-6. Disponível em: https://ojs.pubvet.com.br/index.php/revista/article/view/332. Acesso em: 22 out. 2026.

MOTA, N. M. *et al.* Estudo retrospectivo de casos de erliquiose canina atendidos no centro universitário ICESP de Brasília. **Revista Ciência e Saúde Animal,** v. 1, n. 1, 2019. DOI: https://doi.org/10.6084/m9.figshare.11312528.v1. Disponível em: https://revistas.icesp.br/index.php/CSA/article/view/851. Acesso em: 22 out. 2026.

NAPOLEÃO, R. M. S. Anemia Hemolítica Imunomediada causada por Naproxeno 550 mg em um canino atendido no hospital veterinário universitário em Teresina - PI: relato de caso. **Europub Journal of Health Research,** Portugal, v.3, n.4,p. 444-451, Ed. Esp., Nov., 2022. Disponível em:

https://ojs.europubpublications.com/ojs/index.php/ejhr/article/view/277/291. Acesso em: 15 out. 2026.

OLIVEIRA A. A. *et al.* **Evolução clínica de erliquiose em cão – relato de caso.** Anais do 24° simpósio de TCC do centro universitário ICESP. 2022 (24); 827- 832. Disponível em: https://revistas.icesp.br/index.php/Real/article/view/4291/2161. Acesso em: 25 out. 2026.

PACHECO, J. F.; MORAES, D. V. Glomerulonefrite imunomediada secundária em cadela após infecção natural por Ehrlichia canis. **Brazilian Journal of Development,** Curitiba, v. 8, n. 5, p. 37911-37922, maio 2022. DOI: https://doi.org/10.34117/bjdv8n5-340.

RIBEIRO, I. B.; FERREIRA, T. C.; PINHEIRO, B. Q.; SILVA, A.; MOARAIS, G. B.; GUEDES, R. F. M.; ALCÂNTARA, L. M.; FERREIRA, V. L.; PINHEIRO, D. C. S. N. **Doença Renal Cronica e Erliquiose canina: Uma Arbordagem Clínica. Tópicos em sanidade de cães e gatos** [livro eletrônico]. v. 3. Fortaleza: Editora In Vivo, 2022. Disponível em: http://www.editorainvivo.com. DOI: 10.47242/978-65-87959-11-5-5. Acesso em: 25 out. 2026.

RODRIGUES, M. A. *et al.* Infecções Agudas Dermo-Hipordérmicas Não Necrosantes: Erisipela e Celulite Infecciosa. **Acta Médica Portuguesa,** 217–228, 2021 DOI: https://doi.org/10.20344/amp.12642.

SOARES, M. B. L.; SEMEÃO, L. V. Erliquiose canina: uma ameaça multissistêmica em clínica de pequenos animais. **Brazilian Journal of Health and Biological Science,** v. 2, n. 1, p. 1-10, 2025. Disponível em: https://bjhbs.com.br/index.php/bjhbs/article/view/86. Acesso em: 20 out. 2026.

STIVAL, C. *et al*. Erliquiose monocitotrópica canina: Revisão. **Pubvet,** v. 15, n. 01, 2020. DOI: https://doi.org/10.31533/pubvet.v15n01a734.1-7. Disponível em: https://ojs.pubvet.com.br/index.php/revista/article/view/649. Acesso em: 27 out. 2026.

VASCONCELOS, L. A. *et al*. Estudo retrospectivo da casuística de trombocitopenia em cães atendidos no Centro Médico Veterinário "Roque Quagliato" de Ourinhos-SP. **Almanaque Ciências Agrárias,** v. 7, n. 1, p. 7-13, 2025. Disponível em: https://revistaaca.unifio.edu.br/index.php/ACA/article/view/138. Acesso em: 20 out. 2026.

---

[1] Graduando em Medicina Veterinária pela Faculdade UniBRAS – Juazeiro/BA. E-mail: acesse o artigo original para visualizar o e-mail

[2] Graduando em Medicina Veterinária pela Faculdade UniBRAS – Juazeiro/BA. E-mail: acesse o artigo original para visualizar o e-mail

[3] Doutora em Medicina Veterinária pela Universidade Federal de Viçosa/MG. Graduada em Medicina Veterinária pela Universidade Federal Rural de Pernambuco (UFRPE). Servidora pública da Secretaria Municipal de Saúde de Juazeiro/BA e Professora do Departamento de Medicina Veterinária da Faculdade UniBRAS – Juazeiro/BA e Faculdade de Saúde – Soberana – Petrolina/PE. E-mail: acesse o artigo original para visualizar o e-mail

[4] Graduado em Medicina Veterinária pelo Centro Universitário (UNIFTC) – Feira de Santana/BA. E-mail: acesse o artigo original para visualizar o e-mail