

HARMONIZAÇÃO GLÚTEA COM BIOMATERIAIS INJETÁVEIS: UMA BREVE REVISÃO SOBRE A ANÁLISE MOLECULAR DA EFICÁCIA, SEGURANÇA E O IMPACTO NA AUTOESTIMA E QUALIDADE DE VIDA

GLUTEAL CONTOURING WITH INJECTABLE BIOMATERIALS: A BRIEF
REVIEW OF THE MOLECULAR ANALYSIS OF EFFICACY, SAFETY, AND
IMPACT ON SELF-ESTEEM AND QUALITY OF LIFE

Ciências Biológicas, Ciências da Saúde • 01/07/2026

REGISTRO DOI: [10.70773/revistatopicos/782669658](https://doi.org/10.70773/revistatopicos/782669658)

Caroline Gomes Coelho Nascimento¹

Nathyara do Ó Miranda²

Leandro da Silva Nascimento³

RESUMO

A harmonização glútea consolidou-se como um dos procedimentos mais procurados na estética avançada, impulsionada pela busca por resultados imediatos e menor tempo de recuperação. Este estudo investiga a eficácia clínica e os mecanismos biológicos envolvidos nas técnicas minimamente invasivas, correlacionando o uso de biomateriais injetáveis à resposta molecular tecidual e ao bem-estar psicossocial. Por meio de uma revisão bibliográfica de natureza qualitativa e exploratória em bases como PubMed e SciELO, analisou-se a integração entre as propriedades reológicas dos materiais e a fisiologia da regeneração. Os resultados demonstram que o sucesso do procedimento reside no equilíbrio entre a volumização mecânica do Ácido Hialurônico (alto G') e a remodelação biológica via bioestimuladores de colágeno. No nível molecular, evidenciou-se o papel central da via do TGF- β na neocolagênese, regulada pelo balanço enzimático entre Metaloproteinases de Matriz (MMPs) e seus inibidores teciduais (TIMPs). A inclusão do Plasma Rico em Plaquetas (PRP) destaca-se como estratégia adjuvante para otimizar a regeneração tecidual. Conclui-se que a segurança clínica é indissociável do domínio anatômico e da prontidão no manejo de intercorrências com enzimas de resgate, como a hialuronidase. Por fim, observou-se que a harmonização glútea atua como um potente agente de reforço da autoestima e da autopercepção corporal, impactando positivamente na qualidade de vida dos pacientes quando conduzida sob rigor científico e ético.

Palavras-chave: Harmonização Glútea; Ácido Hialurônico; Bioestimuladores de colágeno; Neocolagênese; Autoestima.

ABSTRACT

Gluteal harmonization has consolidated itself as one of the most

sought-after procedures in advanced aesthetics, driven by the search for immediate results and shorter recovery times. This study investigates the clinical efficacy and biological mechanisms involved in minimally invasive techniques, correlating the use of injectable biomaterials with tissue molecular response and psychosocial well-being. Through a qualitative and exploratory literature review across databases such as PubMed and SciELO, the integration between the rheological properties of materials and the physiology of regeneration was analyzed. The results show that the success of the procedure lies in the balance between the mechanical volumization of hyaluronic acid (high G') and biological remodeling via collagen biostimulators. At the molecular level, the pivotal role of the TGF- β pathway in neocollagenesis was evidenced, regulated by the enzymatic balance between matrix metalloproteinases (MMPs) and their tissue inhibitors (TIMPs). The inclusion of platelet-rich plasma (PRP) stands out as an adjuvant strategy to optimize tissue regeneration. It can be concluded that clinical safety is inseparable from anatomical mastery and readiness in managing complications with rescue enzymes, such as hyaluronidase. Lastly, it was observed that gluteal harmonization acts as a potent reinforcing agent for self-esteem and body self-perception, positively impacting patients' quality of life when conducted under scientific and ethical rigor.

Keywords: Gluteal Harmonization; Hyaluronic Acid; Collagen Biostimulators; Neocollagenesis; Self-esteem.

1. INTRODUÇÃO

Ao longo dos anos da civilização, a região glútea feminina permaneceu um símbolo duradouro de beleza e atração. Artistas e estudiosos dedicaram seus talentos e estudos a desvendar a intrincada anatomia da região glútea por mais de dois milênios

(DANILLA & MICHELI, 2023). Seu fascínio transcende o tempo e as fronteiras culturais, cativando a imaginação e inspirando admiração através das gerações.

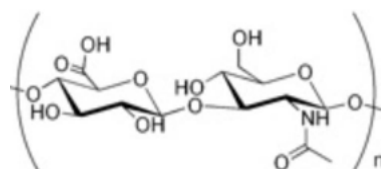
Tradicionalmente, o ensino de anatomia nas faculdades de medicina e residências cirúrgicas têm se concentrado nas camadas de tecido, vascularização e inervação de várias estruturas do corpo. No entanto, a tridimensionalidade e a intrincada interação das estruturas da região glútea têm sido frequentemente negligenciadas. Essa omissão impede que se transmita plenamente a complexidade e a beleza dessa notável paisagem anatômica. A região glútea não é simplesmente uma estrutura singular, mas sim uma composição complexa de vários elementos, incluindo ossos, músculos, tecido adiposo subcutâneo e pele (DANILLA & MICHELI, 2023).

A crescente procura por procedimentos estéticos, cujo número aumentou em todo o mundo, tornou o uso das toxinas, como a botulínica, e de biomateriais muito popular. Em 2021, a Sociedade Internacional de Cirurgia Plástica Estética (ISAPS) divulgou estatísticas globais: 30.439.576 procedimentos estéticos, cirúrgicos e não cirúrgicos foram realizados (NIKOLIS et al., 2022; DANILLA & MICHELI, 2023). A aplicação da toxina botulínica continua liderando os procedimentos não cirúrgicos, com 7.312.616 tratamentos, o que representa um aumento de 17,7% em comparação com 2020 (NIKOLIS et al., 2022; DANILLA & MICHELI, 2023).

Os biomateriais são elementos naturais ou sintéticos implantados em diferentes partes do corpo, especialmente na face e região glútea. O objetivo estético é dar volume, reparar ou até mesmo substituir tecidos. No caso dos preenchimentos, o efeito imediato é o de aumentar o volume, enquanto os chamados bioestimuladores

induzem reações inflamatórias subclínicas e controladas que culminam na remodelação dérmica, principalmente na produção de colágeno (NIKOLIS et al., 2022; DANILLA & MICHELI, 2023). O ácido hialurônico é reconhecido por seu efeito volumizador imediato, enquanto a hidroxiapatita de cálcio e o ácido polilático se destacam por seu efeito estimulador de fibroblastos a médio e longo prazo (WU & GOLDMAN, 2016). Em 2019, o ácido hialurônico utilizado como preenchedor para fins estéticos representou 4.315.859 procedimentos, um aumento de 15,7% em comparação com 2018. Já em 2020, o ácido hialurônico, cuja fórmula molecular monomérica é $(C_{14}H_{21}NO_{11})_n$ (Figura 1), apresentou uma queda de 6,1%, provavelmente devido à pandemia de Covid-19, registrando um total de 4.053.016 aplicações globais (NINA, 2023; ÁCIDO HIALURÓNICO, 2022).

Figura 1. Fórmula Estrutural do Ácido Hialurônico



Fonte: Fórmula Estrutural
do ácido hialurônico.
Academic, 2022.

Esses procedimentos são caracterizados por terem um tempo de recuperação reduzido (*downtime*) e são anunciados por profissionais mercadológicos, erroneamente, como procedimentos simples ou isentos de riscos. O uso de termos comerciais que minimizem a complexidade dos procedimentos biomédicos pode dificultar a compreensão, por parte da população, dos riscos severos envolvidos (GIRISH & KEMPARAJU, 2007). A indústria que fabrica esses insumos visa comercializá-los em larga escala e age em busca de seus

próprios interesses econômicos. Os profissionais injetores e médicos não são responsáveis pelo marketing de massa, mas sim pelo tratamento personalizado, realizando procedimentos que visam melhorar a autoestima e a qualidade de vida dos pacientes.

Embora esses procedimentos sejam estatisticamente seguros quando executados sob rígidos padrões, o aumento na ocorrência de complicações iatrogênicas que exigem intervenção médica de urgência é evidente na literatura contemporânea (VALANTIN et al., 2003). Os profissionais devem dominar os protocolos bioquímicos e diretrizes clínicas para lidar com adversidades, de modo que possam ser implementados imediatamente quando ocorrerem complicações, seja no momento exato da aplicação ou posteriormente de forma tardia. No entanto, ainda há uma escassez de diretrizes padronizadas e universalmente aceitas para o manejo de eventos adversos catastróficos, apesar dos ensaios clínicos encontrados na literatura (VALANTIN et al., 2003). Perspectivas como a notificação obrigatória de eventos adversos que requerem atenção médica urgente podem ajudar a compreender as causas das complicações e permitir o desenvolvimento de diretrizes baseadas em evidências moleculares sólidas. Assim, distúrbios futuros podem ser prevenidos e debates podem ser iniciados sobre a toxicidade dos produtos, tecnologias de reticulação polimérica, técnicas de injeção, aspectos imunológicos do hospedeiro e a qualificação dos profissionais que atuam em diferentes níveis de tratamentos estéticos.

A contemporaneidade é marcada por uma valorização acentuada da estética corporal, na qual a região glútea ocupa um papel central no ideal de simetria, jovialidade e beleza, especialmente na cultura ocidental. Historicamente, a gluteoplastia de aumento, baseada no

uso de implantes de silicone ou na lipoenxertia autóloga, figurava como a principal solução para pacientes que buscavam restauração volumétrica ou correção de ptoses (ALMEIDA et al., 2019). No entanto, o avanço da engenharia de biomateriais e a demanda por abordagens ambulatoriais de rápida recuperação promoveram a ascensão dos preenchedores dérmicos de ácido hialurônico de alto *G-prime* (G') e suspensões bioativas (GIRISH & KEMPARAJU, 2007).

Do ponto de vista bioquímico, o ácido hialurônico é o glicosaminoglicano de maior massa molecular com função estrutural nativa na matriz extracelular (MEC) (GIRISH & KEMPARAJU, 2007). Como componente natural do tecido conjuntivo humano, sua função fisiológica abrange a absorção de choque mecânico, homeostase hídrica, lubrificação macromolecular e modulação de processos de cicatrização (EL-SAFORY et al., 2010). Para fins de preenchimento e sustentação glútea, o polímero linear nativo é submetido ao processo químico de reticulação (*cross-linking*), que eleva exponencialmente sua resistência mecânica e durabilidade frente à degradação enzimática *in vivo*. Intimamente ligada a esse manejo, a hialuronidase destaca-se como uma enzima hidrolítica indispensável na medicina estética, atuando como um fator de espalhamento e ferramenta farmacológica de "resgate" para dissolver preenchedores em casos de intercorrências isquêmicas obstrutivas, garantindo a segurança do procedimento (GIRISH et al., 2004).

Apesar da previsibilidade dos resultados e da segurança oferecida pelo antídoto enzimático, a prática clínica enfrenta dilemas profundos. O desafio reside inicialmente na fronteira entre o preenchimento puramente volumétrico e a regeneração tecidual ativa. Enquanto o objetivo imediato do uso de géis de alto G' é a

expansão mecânica dos tecidos para ganho de projeção e contorno, questiona-se até que ponto esse material atua apenas como um implante inerte temporário ou se é capaz de deflagrar uma cascata de remodelagem biológica efetiva na derme profunda e hipoderme. Quando o ácido hialurônico sofre hidrólise *in vivo*, suas propriedades reológicas são drasticamente alteradas, modificando a fluidez e a viscoelasticidade da matriz (GIRISH et al., 2009), o que levanta a problemática de como manter o equilíbrio homeostático entre a sustentação volumétrica macroscópica e a integridade da regeneração tecidual a longo prazo.

Essa complexidade biológica é severamente agravada por riscos anatômicos críticos, como a rica e calibrosa vascularização glútea (artérias glúteas superior e inferior), onde injeções inadvertidas ou compressões extrínsecas podem causar embolias sistêmicas, cegueira, acidente vascular cerebral e necroses teciduais extensas. A problematização estende-se ao cenário ético e de saúde pública da mercantilização estética exacerbada, onde o mercado paralelo expõe a população a substâncias proibidas ou altamente deletérias (como o silicone industrial líquido e o polimetilmetacrilato - PMMA em volumes excessivos) a custos baixos.

Portanto, o problema central desta pesquisa reside na fragilidade dos limites técnicos e na falsa percepção de simplicidade: a aparente facilidade do procedimento ambulatorial mascara riscos biológicos catastróficos. Surge, assim, a necessidade urgente de fundamentar a prática clínica em evidências moleculares que garantam que a volumização estética não ocorra em detrimento da segurança e da fisiologia regenerativa do paciente. O presente estudo justifica-se pela urgência em elucidar os mecanismos de neocolagênese e modulação da MEC via sinalização por citocinas e

metalo proteinases, mapeando o papel da hialuronidase como imperativo ético de proteção, e correlacionando o binômio precisão técnica/resposta biológica com o impacto real no bem-estar psicossocial do indivíduo.

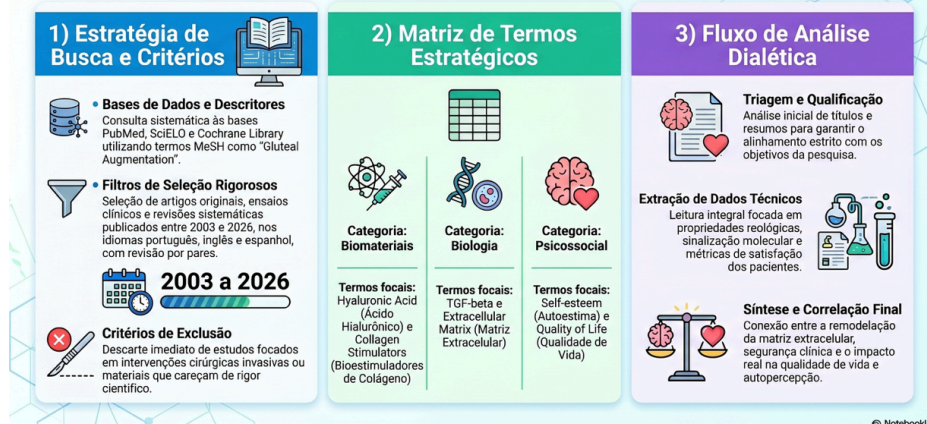
O objetivo geral deste artigo é analisar, por meio de uma revisão científica e integrativa, a eficácia clínica e os mecanismos moleculares das técnicas de harmonização glútea com biomateriais injetáveis, correlacionando suas propriedades físico-químicas com a resposta celular tecidual (via vias de sinalização do TGF- β , MMPs e TIMPs), o papel do Plasma Rico em Plaquetas (PRP), os protocolos de segurança e o reflexo psicossocial na qualidade de vida dos pacientes.

2. METODOLOGIA

A metodologia aplicada nesta revisão bibliográfica possui caráter qualitativo, exploratório e integrativo, centrando-se no levantamento, seleção e exame crítico de literaturas científicas indexadas que estabelecem nexos causais entre a biotecnologia de materiais poliméricos/cerâmicos injetáveis e as respostas fisiológicas, moleculares e psicológicas do hospedeiro. A investigação priorizou a busca sistemática por evidências científicas contemporâneas que fundamentassem cientificamente a tríade de eficácia clínica, segurança biológica e bem-estar psicossocial, proporcionando uma visão holística e mecanística acerca dos processos de harmonização glútea não cirúrgica. A figura 2 resume a metodologia adotada.

Figura 2. Infográfico da Metodologia da Pesquisa

Metodologia Científica: Revisão em Harmonização Glútea



Fonte: Os autores, imagem gerada com auxílio de inteligência artificial (NotebookLM), 2026.

3. RESULTADOS E DISCUSSÕES

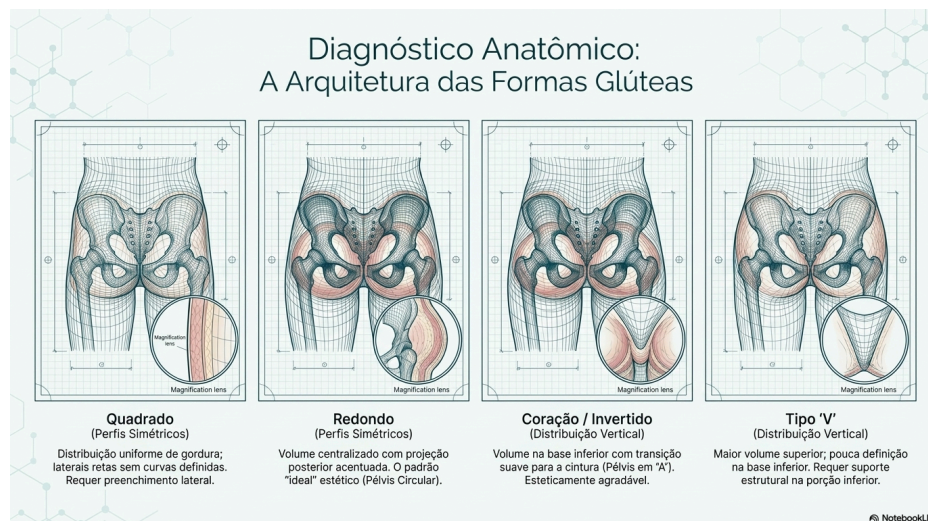
3.1. Anatomia, Morfologia e Ideais Estéticos da Região Glútea

Antes de aprofundar a análise físico-química e biológica dos biomateriais de preenchimento e estimulação, faz-se imperativo mapear a fisionomia estrutural e as características intrínsecas da região glútea, cujos pilares estéticos determinam as zonas de vetorização e eleição técnica (DANILLA & MICHELI, 2023). A arquitetura glútea pode ser didaticamente segmentada em quatro componentes interdependentes:

Estrutura Óssea: O formato anatômico da pélvis (Figura 3) e do esqueleto lombo-sacro desempenha um papel determinante na percepção geométrica da silhueta. Clinicamente, identificam-se quatro conformações pélvicas principais na literatura: em formato de "A" (também denominada formato de coração invertido), formato em "V", conformação circular (ou redonda) e formato quadrado. Dentre estes, os padrões em "A" e circular são consagrados como os de maior harmonia estética e harmonia visual na cultura contemporânea, orientando os planos de volumização para correção

dos pontos de deflexão geométrica nos quadris (DANILLA & MICHELI, 2023).

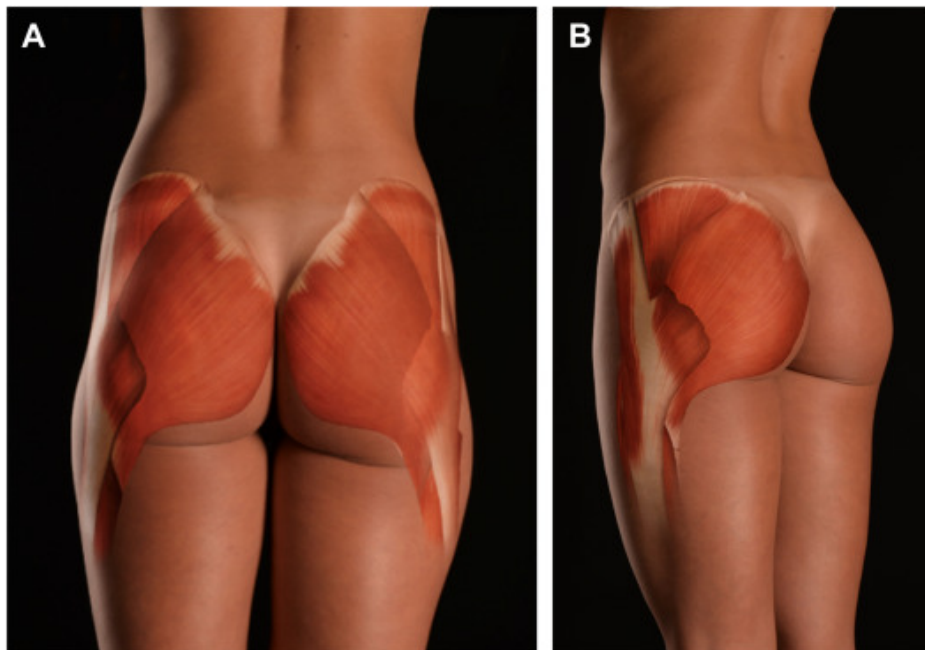
Figura 3. Classificação e formas anatômicas glútea.



Fonte: Os autores, imagem gerada com auxílio de inteligência artificial (NotebookLM), 2026.

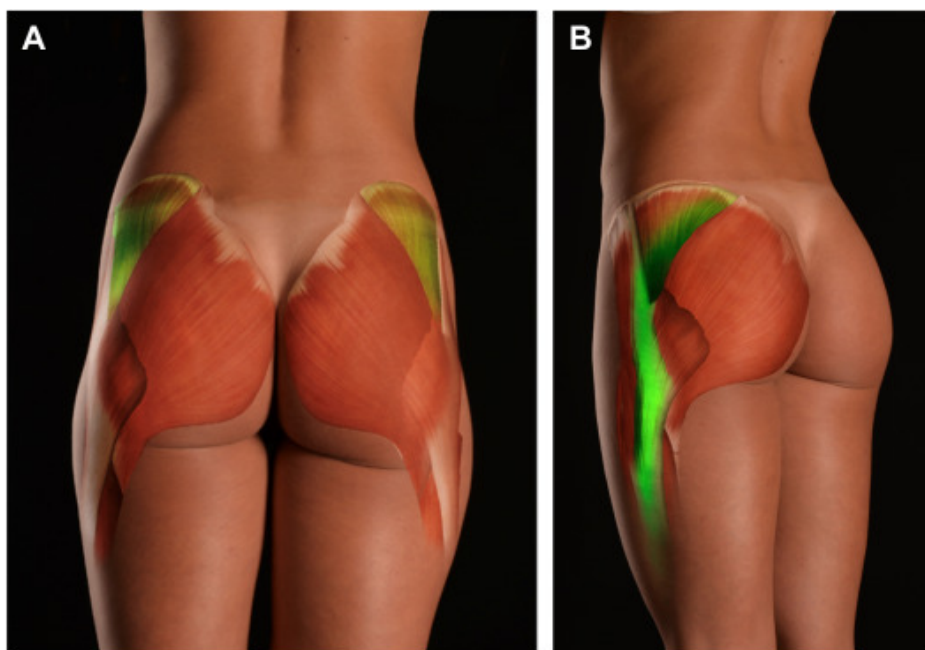
Músculo Glúteo Máximo: Sendo o maior músculo da região, o tônus e o volume do glúteo máximo determinam a projeção posterior primária e a sustentação dinâmica da nádega (Figuras 4 e 5). Uma massa muscular bem desenvolvida e atlética confere sustentação mecânica natural e otimiza a ancoragem dos biomateriais injetados no plano subcutâneo profundo adjacente. A sobreposição e o mapeamento detalhado dos diagramas musculares permitem ao injetor delinear as chamadas "áreas de espaço negativo" e pontos de depressão focal onde os preenchedores devem ser depositados para suavizar transições anatômicas (DANILLA & MICHELI, 2023).

Figura 4. (A, B) Sobreposição do diagrama muscular para destacar as áreas desejadas de espaço negativo.



Fonte: DANILLA, S.; MICHELI, D. Aesthetic Ideals of the Female Buttocks: Concepts and Techniques. Clinics in Plastic Surgery, v. 50, p. 533 – 540, 2023.

Figura 5. (A, B) O destaque em verde serve como uma diretriz geral para esculpir a lateral das nádegas e coxas, a fim de acentuar uma aparência atlética.



Fonte: DANILLA, S.; MICHELI, D. Aesthetic Ideals of the Female Buttocks: Concepts and Techniques. Clinics in Plastic Surgery, v. 50, p. 533 – 540, 2023.

Compartimento de Gordura Subcutânea: A distribuição tridimensional do tecido adiposo subcutâneo dita o contorno, a

suavidade das curvas e a homogeneidade da superfície glútea. A gordura local atua como o leito receptor ideal para a deposição de biomateriais de alta performance. A distribuição harmônica desse tecido previne angulações abruptas e preenche as depressões trocântéricas laterais.

Pele e Envelope Cutâneo: A qualidade histológica da derme e do tecido conectivo superficial determina o aspecto final da textura. Parâmetros como a elasticidade viscoelástica, densidade colágena e firmeza da derme combatem a ptose tecidual, garantindo uma transição suave e minimizando imperfeições superficiais, como celulites e flacidez severa (DANILLA & MICHELI, 2023). A modelagem clínica e o desenho anatômico com o auxílio de diretrizes vetorizadas (destaques laterais e demarcações atléticas) guiam a escultura glútea para acentuar o contorno de forma individualizada.

3.2. Perfil Reológico e Comportamento Clínico do Ácido Hialurônico

A harmonização glútea contemporânea fundamenta-se na seleção criteriosa de insumos poliméricos com base em suas propriedades físico-químicas e mecânicas moleculares. O Ácido Hialurônico (AH) destaca-se como o padrão-ouro para preenchimento imediato devido à sua alta biocompatibilidade e reversibilidade enzimática. O comportamento in vivo deste polímero de $C_{14}H_{21}NO_{11}$ reticulado é rigidamente determinado pelo seu perfil reológico (BOHNERT et al., 2019).

Para a volumização de grandes extensões teciduais sujeitas a altas cargas hidrostáticas e pressões de cisalhamento, como a região glútea, torna-se obrigatório o uso de géis com elevado Módulo de

Elasticidade — ou Módulo de Armazenamento (G'). Um alto G' reflete quimicamente uma alta densidade de ligações cruzadas (*cross-linking*), geradas por agentes bifuncionais como o diglicidil éter de butanodiol (BDDE). Estruturalmente, isso confere ao gel uma firmeza mecânica superior, permitindo-lhe resistir à compressão extrínseca exercida pelo músculo glúteo máximo e pelo peso do próprio paciente ao sentar-se ou caminhar, garantindo a projeção sustentada contra a gravidade (GIRISH & KEMPARAJU, 2007; BOHNERT et al., 2019).

Paralelamente, a alta viscosidade dinâmica impede a migração indesejada do material ao longo dos planos fasciais hipodérmicos, mantendo o implante polimérico coeso no sítio anatômico delimitado para tratamento (polo superior ou depressões trocântéricas). O perfil clínico do AH caracteriza-se pela imediata expansão volumétrica mecânica, associada a uma hidratação tecidual profunda decorrente da alta hidrofília intrínseca das cadeias hidroxiladas do glicosaminoglicano (BOHNERT et al., 2019).

Frente ao comportamento imediato do AH, substâncias de caráter bioativo, como o Ácido Poli-L-Lático (PLLA) e a Hidroxiapatita de Cálcio (CaHA), exibem um comportamento físico-químico e clínico radicalmente distinto. Suas formulações consistem em micropartículas sólidas poliméricas ou cerâmicas suspensas em géis carreadores fluidos de carboximetilcelulose ou glicerina (STEIN et al., 2015; WU & GOLDMAN, 2016). Nestes sistemas microparticulados, o perfil reológico não visa à resistência mecânica elástica intrínseca do gel (G' elevado), mas sim a uma ótima reologia de fluxo e baixa viscosidade sob cisalhamento (pseudoplasticidade), o que dita a facilidade de espalhamento e homogeneização mecânica do material durante a retroinjeção. Esta distribuição uniforme é um

requisito técnico crítico para mitigar o risco de aglomeração localizada de partículas e consequente formação de nódulos ou granulomas fibróticos tardios (GOLDBERG et al., 2013; HARPER et al., 2022).

Clinicamente, os bioestimuladores não promovem volumização imediata por preenchimento de espaço; suas respostas são cineticamente lentas, graduais e cumulativas, tornando-se visíveis e palpáveis após um período latente de 30 a 90 dias pós-procedimento. O foco clínico reside na indução de uma reação tecidual controlada, promovendo o espessamento dérmico, o incremento da densidade elástica da matriz, a melhora do envelope cutâneo e a suavização de depressões causadas por celulites profundas, gerando um efeito de tensionamento biológico duradouro (GOLDBERG et al., 2013; STEIN et al., 2015).

A vanguarda da biotecnologia estética preconiza a adoção de abordagens híbridas ou combinadas. A associação sinérgica e cronológica entre o AH e os bioestimuladores de colágeno (CaHA ou PLLA) permite ao clínico manipular simultaneamente a geometria das formas (volumetria e projeção imediata promovidas pelo AH de alto G') e a biologia celular do tecido (reestruturação tecidual promovida pelas biocerâmicas e polímeros bioativos). Essa abordagem sinérgica otimiza a longevidade dos resultados estéticos e preserva o aspecto natural e fluido dos contornos em movimento (GOLDIE et al., 2018).

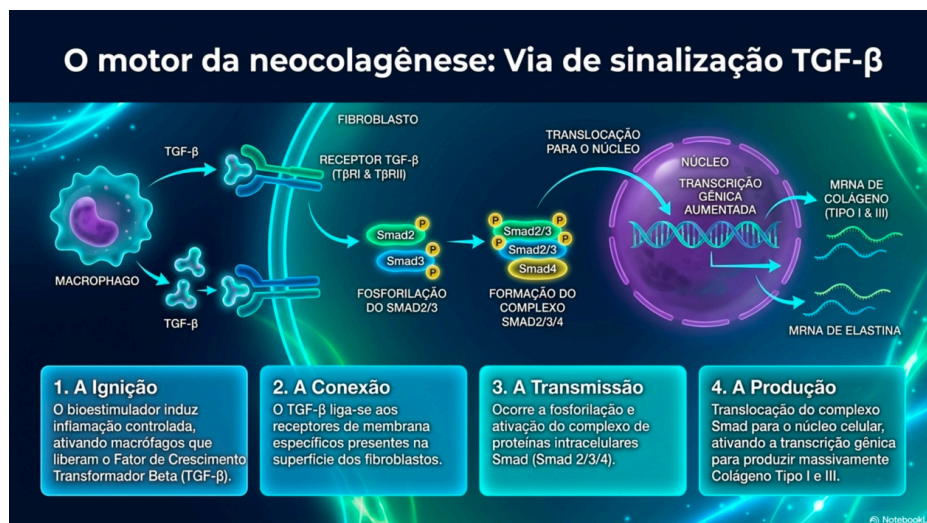
3.3. Mecanismos de Sinalização Molecular na Neocolagênese

A deposição de nova matriz colágena desencadeada pelos bioestimuladores injetáveis transcende o conceito simplista de uma

reação inflamatória inespecífica de corpo estranho; trata-se de uma modulação molecular orquestrada nas subcamadas dérmicas e hipodérmicas. A cascata molecular da neocolagênese é regulada por três eixos proteicos principais: a via das citocinas profibróticas, as enzimas de clivagem da matriz e seus moduladores endógenos (COLEMAN et al., 2008).

O Fator de Crescimento Transformador Beta 1 (TGF- β) é o mediador central upstream da síntese de proteínas estruturais na matriz extracelular (MEC) (COLEMAN et al., 2008). O mecanismo molecular inicia-se quando as micropartículas de PLLA ou CaHA sofrem opsonização controlada e ativam macrófagos teciduais locais para o fenótipo reparador M2. Estes macrófagos secretam TGF- β no microambiente conjuntivo. A citocina liga-se a receptores transmembrana específicos de atividade quinase do tipo I e II nos fibroblastos residentes, ativando-os e induzindo a sua transdiferenciação em miofibroblastos ativos. Esta ligação desencadeia a cascata citoplasmática de fosforilação das proteínas efetoras intracelulares Smad2 e Smad3, as quais se acoplam à proteína (Figura 6) co-Smad4 (YUTSKOVSKAYA et al., 2014). O complexo *Smad* oligomerizado transpõe a membrana nuclear, ligando-se diretamente a elementos de resposta específicos nos promotores dos genes *COL1A1*, *COL1A2* e *COL3A1*, disparando a transcrição gênica e a subsequente tradução e secreção de pró-colágeno do tipo I e do tipo III (BERLIN et al., 2008; GOLDBERG et al., 2013). Adicionalmente, a ativação da via do TGF- β atua na repressão transcricional de enzimas catabólicas, inclinando o balanço metabólico da derme em direção ao anabolismo estrutural.

Figura 6. O motor da neocolagênese: Via de sinalização TGF- β



Fonte: Os autores, imagem gerada com auxílio de inteligência artificial (NotebookLM), 2026.

As Metaloproteinasas de Matriz (MMPs) atuam como os agentes de refinamento, clivagem e remodelação da MEC. As MMPs são endopeptidases dependentes de zinco que exercem um papel duplo e finamente regulado no processo regenerativo (COLEMAN et al., 2008). Enzimas como a colagenase-1 (MMP-1) e a estromelisina-1 (MMP-3) são expressas transitoriamente nos estágios iniciais da bioestimulação para promover a degradação e a depuração dos fragmentos de colágeno nativo senescente ou danificado, desimpedindo o espaço físico-químico na rede de fibrilas para a deposição e ancoragem do novo colágeno recém-sintetizado. No entanto, o desequilíbrio cinético com hiperativação persistente das MMPs culmina na proteólise acelerada da matriz funcional, degradando as proteínas estruturais e exacerbando quadros de flacidez tecidual crônica (WU et al., 2016; KADOUCH, 2017).

O controle de qualidade e o bloqueio da degradação prematura do colágeno neoformado são exercidos de forma crucial pelos Inibidores Teciduais de Metaloproteinasas (TIMPs) (COLEMAN et al., 2008). Os TIMPs agem ligando-se de forma estequiométrica (1:1) ao sítio catalítico ativo das MMPs, neutralizando sua atividade degradativa e protegendo as novas redes de colágeno tipo I e III da

lise enzimática durante a fase de maturação tecidual. A homeostase e a integridade da derme glútea dependem diretamente da razão matemática estável entre MMP/TIMP. No curso de uma terapia de bioestimulação bem-sucedida, a sinalização via TGF- β modula positivamente a expressão de TIMP-1 e TIMP-2, estabelecendo um escudo molecular que preserva a arquitetura fibrilar estável e garante a sustentação mecânica e o aumento da densidade dérmica a longo prazo (COLEMAN et al., 2008; GOLDBERG et al., 2013).

3.4. Papel Adjuvante e Regenerativo do Plasma Rico em Plaquetas (PRP)

O Plasma Rico em Plaquetas (PRP) consolidou-se na medicina regenerativa translacional e na engenharia de tecidos estéticos como uma estratégia terapêutica autóloga com alta capacidade de modulação biológica. Sua eficácia biotecnológica fundamenta-se na obtenção, via centrifugação diferencial do sangue total do próprio paciente, de uma concentração plaquetária supranormal (frequentemente de 4 a 6 vezes superior aos níveis basais) em um volume plasmático reduzido. As plaquetas concentradas contêm no interior de seus grânulos alfa uma vasta carga de citocinas e fatores de crescimento polipeptídicos pré-formados, destacando-se o Fator de Crescimento Derivado de Plaquetas (PDGF), o Fator de Crescimento Transformador Beta (TGF- β), o Fator de Crescimento de Fibroblastos (FGF) e o Fator de Crescimento Endotelial Vascular (VEGF) (CARRUTHERS & CARRUTHERS, 2008).

No microambiente tecidual glúteo, após a degranulação plaquetária induzida por ativação exógena (com cloreto de cálcio ou trombina autóloga), esses mediadores moleculares ligam-se a receptores de tirosina quinase na membrana das células-tronco mesenquimais

residentes e fibroblastos. A liberação tópica de VEGF e PDGF estimula intensamente a angiogênese local (formação de novos capilares sanguíneos), o que otimiza o aporte de oxigênio e nutrientes essenciais para a área sob remodelagem, além de recrutar ativamente células progenitoras por quimiotaxia.

A influência do PRP na otimização dos resultados teciduais é maximizada quando o hemocomponente é associado na mesma sessão a biomateriais estruturais, como os bioestimuladores poliméricos ou o próprio AH. Enquanto os bioestimuladores fornecem o gatilho físico e o arcabouço (*scaffold*) para a deposição celular, o PRP atua como um coquetel bioquímico acelerador, encurtando o tempo inflamatório inicial, reduzindo o edema excessivo e potencializando a taxa de neocolagênese global. Por se tratar de um insumo estritamente autólogo, o uso do PRP anula completamente o risco de reações de hipersensibilidade alérgica ou rejeição imunológica mediada por células, consolidando-se como uma ferramenta bioadjuvante altamente segura e eficaz para a restauração da integridade dérmica e aceleração do reparo tecidual (CARRUTHERS & CARRUTHERS, 2008; NIKOLIS et al., 2022).

3.5. Protocolos de Segurança, Riscos Anatômicos e Manejo Bioquímico de Intercorrências

O uso de biomateriais injetáveis (Figura 7) em grandes volumes na região glútea exige a aderência estrita a diretrizes de segurança baseadas em evidências clínicas, visando mitigar complicações que possam comprometer a integridade física do paciente. A segurança biológica do procedimento inicia-se na triagem rigorosa do paciente (anamnese clínica) e na seleção exclusiva de biomateriais que apresentem alto grau de pureza química, esterilidade,

apirogenacidade e certificação pelas autoridades sanitárias competentes (NINA, 2023).

As intercorrências clínicas associadas ao procedimento podem ser didaticamente classificadas em leves e severas:

Intercorrências Leves a Moderadas: Compreendem edemas transitórios, eritemas locais, dor à palpação e equimoses decorrentes do trauma mecânico da agulha ou cânula. Podem incluir também intercorrências tardias benignas, como nódulos palpáveis não inflamatórios decorrentes do acúmulo focal de partículas poliméricas mal distribuídas (IBRAHIM et al., 2019).

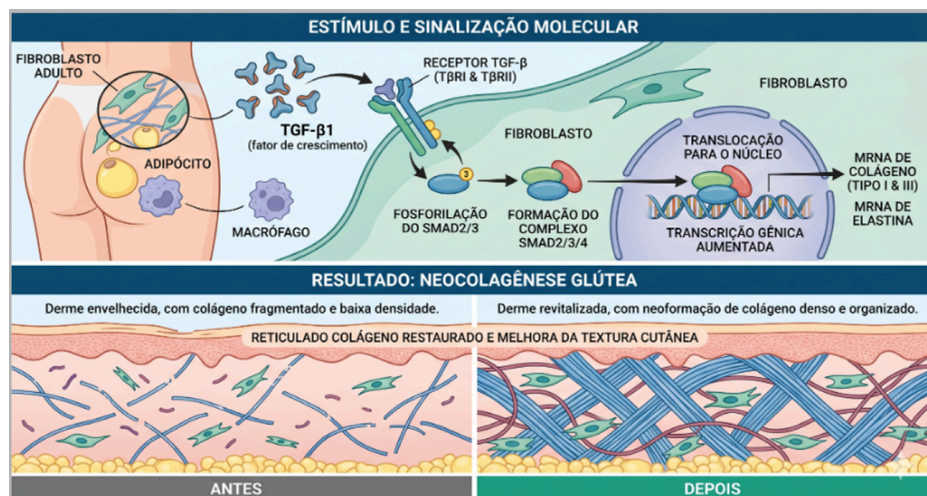
Intercorrências Severas e Catastróficas: Caracterizam-se principalmente pela oclusão vascular aguda decorrente da injeção intravascular inadvertida de biomateriais ou por compressão extrínseca severa de vasos calibrosos. A embolização de partículas ou géis de AH nas artérias glúteas superior e inferior deflagra isquemia tecidual imediata, evoluindo rapidamente para necrose cutânea extensa e, em casos extremos de refluxo arterial retrógrado ou embolia sistêmica, pode culminar em acidente vascular cerebral (AVC), embolia pulmonar ou cegueira (KADOUCH, 2017). Tardiamente, pode ocorrer o surgimento de biofilmes bacterianos atípicos de difícil resolução e granulomas de corpo estranho crônicos (IBRAHIM et al., 2019).

O manejo clínico eficaz de tais adversidades pressupõe a execução imediata de quatro pilares técnicos e bioquímicos fundamentais:

Domínio Anatômico Absoluto: O profissional deve deter conhecimento profundo da topografia tridimensional dos vasos da região glútea, elegendo obrigatoriamente planos de injeção

subcutâneos superficiais estáveis (afastados do plano subfascial e intramuscular profundo, onde transitam as artérias calibrosas). Recomenda-se veementemente a utilização de microcânulas rombas de calibre adequado (22G ou superior) em detrimento de agulhas cortantes, associada à realização sistemática do teste de aspiração negativa prévia a cada injeção (NIKOLIS et al., 2022).

Figura 7. Representação do processo estimulado e sinalizado após a aplicação dos bioestimuladores injetáveis e resultados da neocolagênese glútea.



Fonte: Os autores, com auxílio de inteligência artificial (Gemini), 2026.

Uso de Enzimas de Resgate (Hialuronidase): Em casos de suspeita de oclusão vascular por preenchedores de ácido hialurônico (sinalizada por dor lancinante imediata, palidez cutânea e lentificação do preenchimento capilar), a administração de hialuronidase exógena deve ser realizada em caráter de urgência máxima (dentro da "janela de ouro" das primeiras horas). A hialuronidase é uma endoglicosidase que hidrolisa as ligações glicosídicas β 1,4 entre a N-acetilglucosamina e o ácido D-glucurônico do AH reticulado, liquefazendo o gel intra ou extravascular imediatamente. O protocolo exige altas doses de infiltração (centenas de unidades internacionais) infiltradas

diretamente em toda a extensão do território isquêmico comprometido, atuando como um antídoto bioquímico vital de resgate tecidual (GIRISH et al., 2004; MARMUR e al., 2004). Cabe ressaltar que a hialuronidase não exerce efeito hidrolítico sobre os bioestimuladores como PLLA ou CaHA, reforçando a necessidade de precisão técnica absoluta com esses materiais.

Técnicas de Antissepsia Rigorosa: A prevenção de biofilmes bacterianos e infecções tardias exige protocolos severos de assepsia do leito cirúrgico/ambulatorial com clorexidina alcoólica, uso de campos estéreis e manejo asséptico dos insumos.

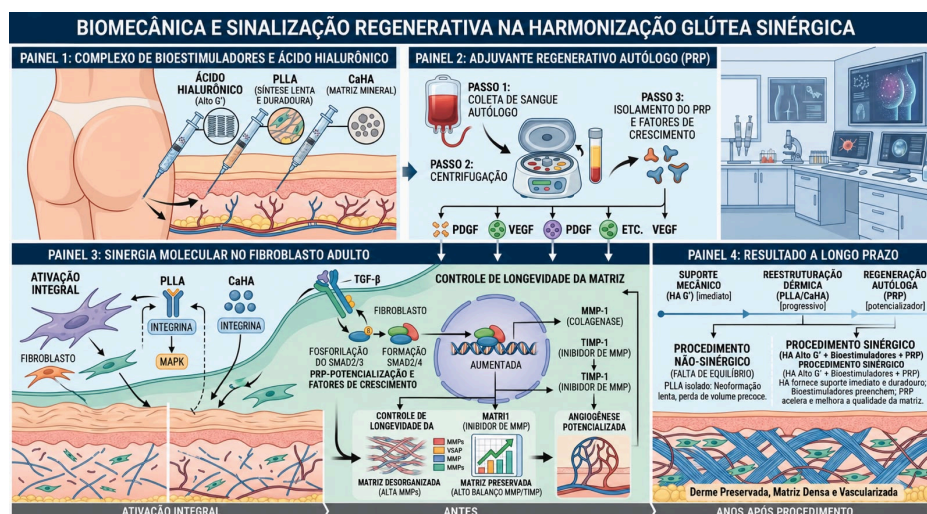
Monitoramento Pós-Procedimento e Educação do Paciente: O paciente deve receber orientações escritas claras e canais de comunicação direta para relatar imediatamente sinais de alerta precoces, tais como dor desproporcional ao trauma, livedo reticular, alteração na coloração da pele ou parestesia, permitindo uma intervenção médica precoce capaz de reverter o quadro isquêmico e preservar a viabilidade do tecido (NIKOLIS et al., 2022).

3.6. Impacto Psicossocial, Autoestima e Qualidade de Vida

A avaliação clínica dos desfechos na harmonização glútea estende-se muito além das mensurações volumétricas em centímetros ou do preenchimento geométrico de sulcos; ela adentra campos profundos da saúde mental, da psicologia comportamental e do bem-estar global do paciente. A imagem corporal funciona como um constructo psicológico dinâmico e complexo, estabelecido a partir da autopercepção tridimensional do próprio corpo e de sua confrontação com os padrões estéticos e socioculturais vigentes na sociedade contemporânea (BAUMANN, 2007).

Estudos clínicos que utilizam questionários validados de qualidade de vida e satisfação do paciente (como o *PROMs - Patient-Reported Outcome Measures* e *BODY-Q*) demonstram de forma consistente que a correção de assimetrias anatômicas congênitas ou adquiridas, depressões trocântéricas severas e o rejuvenescimento do contorno glúteo promovem um realinhamento imediato entre a imagem corporal real e o esquema corporal idealizado pelo indivíduo (BAUMANN, 2007). Esse realinhamento psicofísico reflete-se diretamente no incremento substancial da autoestima global do paciente (Figura 8).

Figura 8. Representação da biomecânica e sinalização regenerativa na harmonização glútea e sinergia após a aplicação dos bioestimuladores injetáveis.



Fonte: Os autores, com auxílio de inteligência artificial (Gemini), 2026.

O fortalecimento da autopercepção estética positiva correlaciona-se com a redução estatisticamente significativa de sintomas de evitação social (como a fobia ou a vergonha de frequentar ambientes praianos, academias de ginástica ou de utilizar vestimentas justas), mitigando quadros subclínicos de ansiedade social e episódios depressivos leves relacionados à insatisfação com

a própria silhueta. Os pacientes reportam melhorias substanciais em sua vida íntima, interpessoal e profissional, decorrentes da expansão da autoconfiança e da segurança emocional (BAUMANN, 2007).

Contudo, a atuação do profissional ético deve ser balizada por uma rigorosa triagem psicológica preventiva. Cabe ao injetor biomédico ou médico realizar uma gestão de expectativas realista e criteriosa durante a consulta inicial, identificando traços de expectativas inalcançáveis ou sinais clínicos patológicos do Transtorno Dismórfico Corporal (TDC) — distúrbio psiquiátrico caracterizado pela preocupação obsessiva e delirante com defeitos corporais mínimos ou imaginários. Pacientes acometidos por TDC não se beneficiam de intervenções estéticas, as quais frequentemente exacerbam sua fixação obsessiva, elegendo a indicação primária de acompanhamento psicoterápico. Quando o refinamento técnico e o rigor molecular dos materiais são acompanhados de uma conduta médica pautada pela ética profissional e pelo respeito à saúde integrativa, as terapias estéticas deixam de ser vistas como futilidades comerciais e passam a atuar como agentes legítimos de bem-estar integral e saúde psicossocial, harmonizando de forma saudável a mente e o corpo do indivíduo (BAUMANN, 2007; NASCIMENTO & MIRANDA, 2026).

4. CONCLUSÃO

A análise integrativa dos dados biotecnológicos, bioquímicos e clínicos avaliados neste artigo permite concluir que a harmonização glútea contemporânea transcende a esfera da mera alteração volumétrica superficial, configurando-se como uma intervenção molecular altamente complexa de modulação da matriz extracelular. A transição histórica dos procedimentos cirúrgicos

altamente invasivos (gluteoplastias tradicionais e lipoenxertias de grande porte) para técnicas ambulatoriais minimamente invasivas exige que o profissional injetor domine com profundidade não apenas a destreza mecânica das injeções, mas as propriedades físico-químicas e reológicas dos polímeros e biocerâmicas, bem como a resposta imuno-fisiológica do hospedeiro.

Evidenciou-se que o sucesso do procedimento estético reside no equilíbrio sinérgico entre o suporte mecânico macroscópico imediato conferido pelo Ácido Hialurônico de alto módulo de elasticidade (G') e a reestruturação e espessamento dérmico promovidos a médio prazo pelos bioestimuladores microparticulados (Ácido Poli-L-Lático e Hidroxiapatita de Cálcio). Essa intrincada rede de regeneração celular é estritamente regida por vias de sinalização molecular intracelulares, onde a secreção de TGF- β atua como o gatilho *upstream* definitivo da neocolagênese dos colágenos tipo I e III nos fibroblastos via fosforilação de Smads, enquanto o balanço enzimático equilibrado entre as Metaloproteinases de Matriz (MMPs) e seus Inibidores Teciduais (TIMPs) atua como o sistema de controle de qualidade que garante a estabilidade, a longevidade e a organização funcional da nova matriz dérmica formada.

A inclusão do Plasma Rico em Plaquetas (PRP) consolida-se como uma estratégia bioadjuvante de excelência no campo da medicina estética regenerativa, acelerando as fases de reparo e potencializando a taxa de formação de colágeno e a angiogênese local através da liberação controlada de fatores de crescimento autólogos (VEGF, PDGF, FGF), isenta de riscos imunoalérgicos.

No que tange à segurança do paciente e à biossegurança dos protocolos, conclui-se que o reduzido tempo de recuperação (*downtime*) e o caráter ambulatorial das técnicas jamais devem ser confundidos com baixa complexidade procedimental ou ausência de riscos severos. O conhecimento tridimensional absoluto da anatomia vascular da região glútea, associado à prontidão técnica e à disponibilidade imediata de antídotos bioquímicos de resgate celular — como a enzima hialuronidase —, constituem imperativos éticos e profissionais inegociáveis para mitigar e reverter complicações isquêmicas oclusivas catastróficas. A prática clínica baseada estritamente em evidências científicas sólidas e na biotecnologia de materiais surge como a única ferramenta capaz de diferenciar o tratamento médico-estético ético e transformador da mercantilização perigosa e empírica da beleza.

Por fim, os resultados estéticos analisados demonstram um reflexo profundo e positivo na saúde mental e na esfera psicossocial dos pacientes. A melhora estrutural na autopercepção do contorno corporal e a elevação dos escores de autoestima atuam como potentes agentes impulsionadores de bem-estar social, reduzindo comportamentos de isolamento e promovendo a autoconfiança. A harmonização glútea com biomateriais injetáveis, portanto, quando executada sob o amparo do rigor científico, da segurança técnica e da biointeratividade molecular, cumpre com excelência o seu papel de promover a saúde integrativa, alinhando a integridade física do indivíduo ao seu equilíbrio psicossocial e à sua qualidade de vida global.

REFERÊNCIAS BIBLIOGRÁFICAS

ÁCIDO HIALURÓNICO. Academic. Disponível em: <https://es-academic.com/dic.nsf/eswiki/33766>. Acesso em: 02 abr. 2026.

ALMEIDA, A. T.; FIGUEREDO, V.; CUNHA, A. L. G. Consensus recommendations for the use of hyperdiluted calcium hydroxyapatite (radiessse) as a face and body biostimulatory agente. *Plast Reconstr Surg Glob Open*, v. 7, n. 3, p. 2160, 2019.

BAUMANN, L. Envelhecimento da pele e seu tratamento. *J Pathol*, v. 211, n. 2, p. 241 – 251, 2007.

BERLIN, A. L.; HUSSAIN, M.; GOLDBERG, D. J. Calcium hydroxylapatite filler for facial rejuvenation: A histologic and immunohistochemical analysis. *Dermatol Surg*, v. 34, n. 1, p. 64-67, 2008.

BOHNERT, K.; DORIZAS, A.; LORENC, P.; SADICK, N. S. Randomized, controlled, multicentered, double-blind investigation of injectable poly-L-lactic acid for improving skin quality. *Dermatol Surg*, v. 45, n. 5, p. 718-724, 2019.

CARRUTHERS, A.; CARRUTHERS, J. Evaluation of injectable calcium hydroxylapatite for the treatment of facial lipoatrophy associated with human immunodeficiency vírus. *Dermatol Surg*, v. 34, n. 11, p. 1486-1499, 2008.

COLEMAN, K. M.; VOIGTS, R.; DEVORE, D. P.; PAUL TERMIN, D. V. M.; COLEMAN, W. P. Neocollagenesis after injection of calcium hydroxylapatite composition in a canine model. *Dermatol Surg*, v. 34, n. 1, p. 53-55, 2008.

DANILLA, S.; MICHELI, D. Aesthetic Ideals of the Female Buttocks: Concepts and Techniques. *Clinics in Plastic Surgery*, v. 50, p. 533 –

540, 2023.

EL-SAFORY, N. S.; FAZARY, A. E.; LEE, C. K. Hyaluronidase, a group of glycosidases: Current and future perspectives. *Carbohydrate Polymers*, v. 81, p. 165–181, 2010.

GIRISH, K. S.; KEMPARAJU, K. The magic glue hyaluronan and its eraser hyaluronidase: a biological overview. *Life Science*, v. 80, p. 1921–1943, 2007.

GIRISH, K. S.; KEMPARAJU, K.; NAGARAJU, S.; VISHWANATH, B. S. Hyaluronidase inhibitors: a biological and therapeutic perspective. *Current Medicinal Chemistry*, v. 16, p. 2261–2288, 2009.

GIRISH, K. S.; MOHANAKUMARI, H. P.; NAGARAJU, S.; VISHWANATH, B. S.; KEMPARAJU, K. Hyaluronidase and protease activities from indian snake venoms: neutralization by mimosa pudica root extract. *Fitoterapia*, v. 75, p. 378–380, 2004.

GOLDIE, K.; PEETERS, W.; ALGHOUL, M.; FACS, B.; BUTTERWICK, K.; CASABONA, G.; CHAO, Y. Y.; COSTA, J.; EVIATAR, J.; FABI, S.; LUPO, M.; SATTLER, G.; WALDORF, H.; GOLDBERG, D.; GUANA, A.; VOLK, A. Single-arm study for the characterization of human tissue response to injectable poly-L-lactic acid. *Dermatol Surg*, v. 39, n. 6, p. 915-922, 2013.

GOOGLE. Gemini (2026). Inteligência artificial generativa. Imagem digital gerada a partir do comando: "Os mecanismos de sinalização molecular do glúteo gerar imagem". Disponível em: https://gemini.google.com/u/1/app/c_0b392252c2d77f97. Acesso em: 20 mai. 2026.

HARPER, J.; AVELAR, L.; HADDAD, A. Expert recommendations on the use of injectable poly-L-lactic acid for contour deficiencies of the buttocks. *J Drugs Dermatol*, v. 21, n. 1, p. 21-26, 2022.

IBRAHIM, O.; IONTA, S., DEPINA, J.; PETRELL, K.; ARNDT, K. A.; DOVER, J. S. Safety of laser-assisted delivery of topical poly-L-lactic acid in the treatment of upper lip rhytides: A prospective, rater-blinded study. *Dermatol Surg*, v. 45, n. 7, p. 968-974, 2019.

KADOUCH, J. A. Calcium hydroxylapatite: a review on safety and complications. *J Cosmet Dermatol*, v. 16, n. 2, p. 152-161, 2017.

MARMUR, E. S.; PHELPS, R.; GOLDBERG, D. J. Clinical, histologic and electron microscopic findings after injection of a calcium hydroxylapatite filler. *J Cosmet Laser Ther*, v. 6, n. 4, p. 223-226, 2004.

NASCIMENTO, C. G. C.; MIRANDA, N. O. Harmonização glútea com biomateriais injetáveis: uma análise molecular da eficácia, segurança e o impacto na autoestima e qualidade de vida. Trabalho de Conclusão de Curso (Bacharelado em Biomedicina) - Claretiano Faculdade de Boa Vista, Boa Vista, RR, 2026.

NIKOLIS, A.; ENRIGHT, K.; AVELAR, L. A prospective, multicenter trial on the efficacy and safety of poly-L-lactic acid for the treatment of contour deformities of the buttock regions. *J Drugs Dermatol*, v. 21, n. 3, p. 304-308, 2022.

NINA, H. M. D. Expanded use of biostimulators. *Advances in Cosmetic Surgery*, v. 6, n. 1, p. 63-70, 2023.

STEIN, P.; VITAVSKA, O.; KIND, P.; HOPPE, W.; WIECZOREK, H.; SCHÜRER, N. Y. The biological basis for poly-L-lactic acid-induced

augmentation. J Dermatol Sci, v. 78, n. 1, p. 26-33, 2015.

VALANTIN, M. A.; AUBRON-OLIVIER, C.; GHOSN, J. Polylactic acid implants (New-Fill) to correct facial lipoatrophy in HIV-infected patients: Results of the open-label study VEGA. AIDS, v. 17, n. 17, p. 2471-2477, 2003.

WU, D. C.; GOLDMAN, M. P. The efficacy of massage in reducing nodule formation after poly-L-lactic acid administration for facial volume loss: a randomized, evaluator-blinded clinical trial. Dermatol Surg, v. 42, n. 11, p. 1266-1272, 2016.

YUTSKOVSKAYA, Y.; KOGAN, E.; LESHUNOV, E. A randomized, split-face, histomorphologic study comparing a volumetric calcium hydroxylapatite and a hyaluronic acid-based dermal filler. J Drugs Dermatol, v. 13, n. 9, p. 1047-1052, 2014.

YUTSKOVSKAYA, Y.; LORENC, P. Global consensus guidelines for the injection of diluted and hyperdiluted calcium hydroxylapatite for skin tightening. Dermatol Surg, v. 44, n. 1, p. 32-41, 2018.

¹ Mestre em Física e Aluna do Curso de Biomedicina, Instituição: Claretiano, Rua Antônio Augusto Martins, 52, São Francisco, Boa Vista/RR. E-mail: [acesse o artigo original para visualizar o e-mail](#)

² Aluna do Curso de Biomedicina, Instituição: Claretiano, Rua Antônio Augusto Martins, 52, São Francisco, Boa Vista/RR. E-mail: [acesse o artigo original para visualizar o e-mail](#)

³ Doutor em Química, Instituição: Colégio de Aplicação – CAp/UFRR, Av. Capitão Ene Garcez, 2413, Aeroporto, Boa Vista/RR, Brasil. E-mail:

[acesse o artigo original para visualizar o e-mail](#)