

REABILITAÇÃO TOTAL SUPERIOR SOBRE IMPLANTES COM CARGA MEDIATA NO SEGUNDO TEMPO CIRÚRGICO: RELATO DE CASO CLÍNICO

UPPER FULL-ARCH REHABILITATION ON IMPLANTS WITH DELAYED
LOADING: A CLINICAL CASE REPORT

Ciências da Saúde • 21/06/2026

REGISTRO DOI: [10.70773/revistatopicos/781923669](https://doi.org/10.70773/revistatopicos/781923669)

Davi Barbosa Portela¹

Alana Gabrieli Schvendtner²

Heloísa de Colo³

Paula Porto Spada⁴

Eugenio Esteves Costa⁵

RESUMO

A reabilitação oral com implantes dentários tem possibilitado a devolução da função e estética a pacientes edêntulos totais ou parciais. O presente artigo tem como objetivo descrever um relato de caso clínico referente à exodontia de dentes maxilares comprometidos e instalação de implantes imediatos para reabilitação total protética superior em dois tempos cirúrgicos. O planejamento considerou fatores de risco sistêmicos e comportamentais da paciente, como o tabagismo e o bruxismo, além do uso contínuo de anticoagulante devido a um quadro de trombose. Foram instalados seis implantes na maxila, utilizando-se a técnica atraumática de elevação de seio maxilar de Summers em áreas de pouca disponibilidade óssea, combinada à utilização de enxerto ósseo particulado xenógeno e Fibrina Rica em Plaquetas (PRF). Optou-se pela carga mediata devido ao perfil de risco e às condições ósseas locais. O acompanhamento radiográfico de 120 dias demonstrou osseointegração satisfatória, permitindo a evolução para o segundo tempo cirúrgico e a instalação da prótese definitiva tipo protocolo. Conclui-se que o rigoroso planejamento cirúrgico e protético, respeitando os princípios biológicos e biomecânicos, possibilita a obtenção de resultados clínicos duradouros e funcionais mesmo diante de limitações sistêmicas e anatômicas.

Palavras-chave: Implantes Dentários; Carga Mediata; Seio Maxilar; Prótese Total; Bruxismo.

ABSTRACT

Oral rehabilitation with dental implants has enabled the restoration of function and aesthetics to fully or partially edentulous patients. This article aims to describe a clinical case report regarding the extraction of compromised maxillary teeth and the placement of immediate implants for a full upper prosthetic rehabilitation in two

surgical stages. The planning considered the patient's systemic and behavioral risk factors, such as smoking and bruxism, in addition to the continuous use of anticoagulants due to thrombosis. Six implants were placed in the maxilla, using the atraumatic Summers maxillary sinus elevation technique in areas of limited bone availability, combined with the use of xenogeneic particulate bone graft and Platelet-Rich Fibrin (PRF). Delayed loading was chosen due to the risk profile and local bone conditions. The 120-day radiographic follow-up showed satisfactory osseointegration, allowing progression to the second surgical stage and the installation of the definitive protocol-type prosthesis. It is concluded that rigorous surgical and prosthetic planning, respecting biological and biomechanical principles, makes it possible to obtain long-lasting and functional clinical results even in the face of systemic and anatomical limitations.

Keywords: Dental Implants; Delayed Loading; Maxillary Sinus; Dental Prosthesis; Bruxism.

1. INTRODUÇÃO

Com o surgimento da implantodontia e a constante evolução da reabilitação oral, tornou-se possível devolver ao paciente a funcionalidade e a estética desejadas após a perda dos elementos dentários. Para a instalação dos implantes, seja em regiões de ausências dentárias consolidadas ou de forma imediata (logo após a exodontia), é mandatório que o cirurgião-dentista avalie criteriosamente a quantidade e a qualidade óssea, a oclusão, a presença de hábitos deletérios, a técnica cirúrgica adequada e a saúde sistêmica geral do paciente.

Desse modo, pacientes tabagistas, diabéticos e portadores de bruxismo são frequentemente considerados como indivíduos de risco para o sucesso do procedimento em longo prazo (Tomasi; Derks, 2022; Monje; Kan; Borgnakke, 2023). Segundo Naseri, Yaghini e Feizi (2020), o insucesso das próteses sobre implantes associado ao tabagismo, por exemplo, está diretamente relacionado ao número de cigarros consumidos diariamente pela pessoa.

Parte fundamental do tratamento consiste no correto planejamento do caso, tendo em vista a análise das estruturas anatômicas e as medidas radiográficas, para a escolha precisa da dimensão, quantidade e distribuição dos implantes no arco. Além disso, a eleição da técnica cirúrgica é imperativa para garantir a estabilidade primária destes implantes e, por conseguinte, a estabilidade da prótese (Misch, 1989; Menini et al., 2020; Huang; Huang; Ding, 2023).

Ainda no escopo do planejamento cirúrgico, evidências indicam que, após a extração dentária, ocorre uma perda significativa de volume de tecido ósseo alveolar. Portanto, o emprego de técnicas regenerativas e a utilização de biomateriais assumem grande importância clínica, com o objetivo precípuo de prevenir o processo de reabsorção contínua e induzir a remodelação óssea local (Araujo-Pires et al., 2016).

Tendo em vista a finalidade reabilitadora dos implantes, no que tange à estética e à função, a etapa protética deve ser integralmente idealizada desde o início do planejamento reverso. Com o objetivo de alcançar o sucesso clínico da prótese sobre implante em longo prazo, a seleção do sistema de retenção da peça protética deve ser definida ainda na fase cirúrgica, visando determinar o posicionamento tridimensional mais adequado para as fixações.

Fatores determinantes, como oclusão, passividade protética e reversibilidade, são considerados elementos essenciais para o êxito do tratamento (Almeida; Freitas Júnior; Pellizzer, 2006).

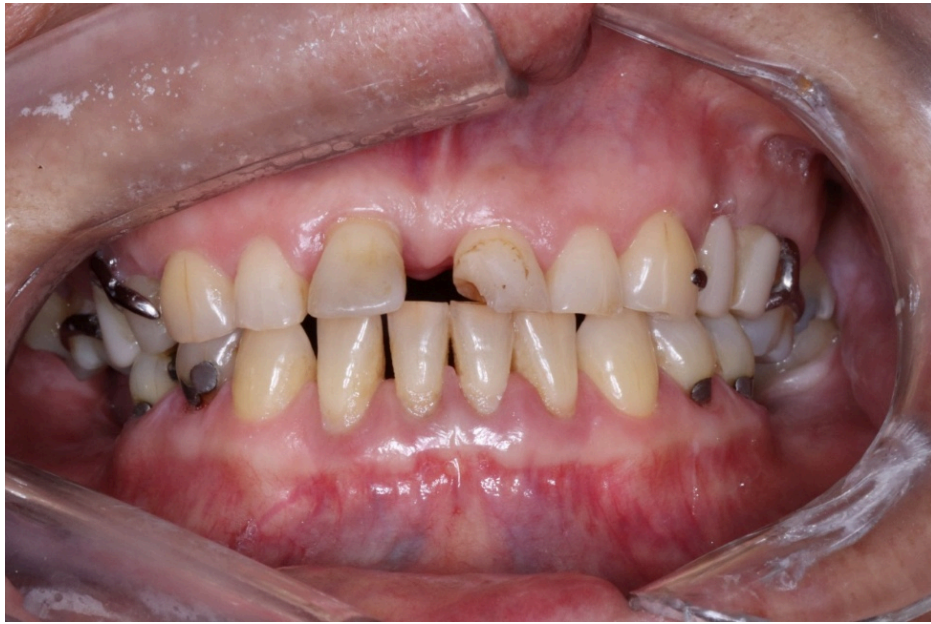O presente artigo tem como objetivo descrever um relato de caso clínico referente à instalação de implantes imediatos para reabilitação total protética superior em dois tempos cirúrgicos, apontando detalhadamente as etapas de planejamento, execução e o acompanhamento de aproximadamente 16 meses.

2. FUNDAMENTAÇÃO TEÓRICA OU REVISÃO DA LITERATURA

Paciente do gênero feminino, M.S., de 59 anos de idade, procurou atendimento odontológico queixando-se de mobilidade avançada nos dentes superiores e buscando alternativas para reabilitar as regiões edêntulas. A paciente relatou expressiva dificuldade mastigatória e prejuízos em seu relacionamento interpessoal. Durante a anamnese, informou ser tabagista, ter histórico de bruxismo e estar sob acompanhamento médico para um quadro de trombose, fazendo uso contínuo da medicação Cilostazol.

Ao exame físico clínico, constatou-se mobilidade graus 2 e 3 nos elementos dentários 17, 16, 11, 21 e 26, além de lesão de furca no elemento 26. Observou-se a ausência dos dentes 18, 15, 24, 25, 28, 36, 37, 46, 47 e 48, contrastando com uma espessura óssea clinicamente favorável na região de rebordo maxilar remanescente.

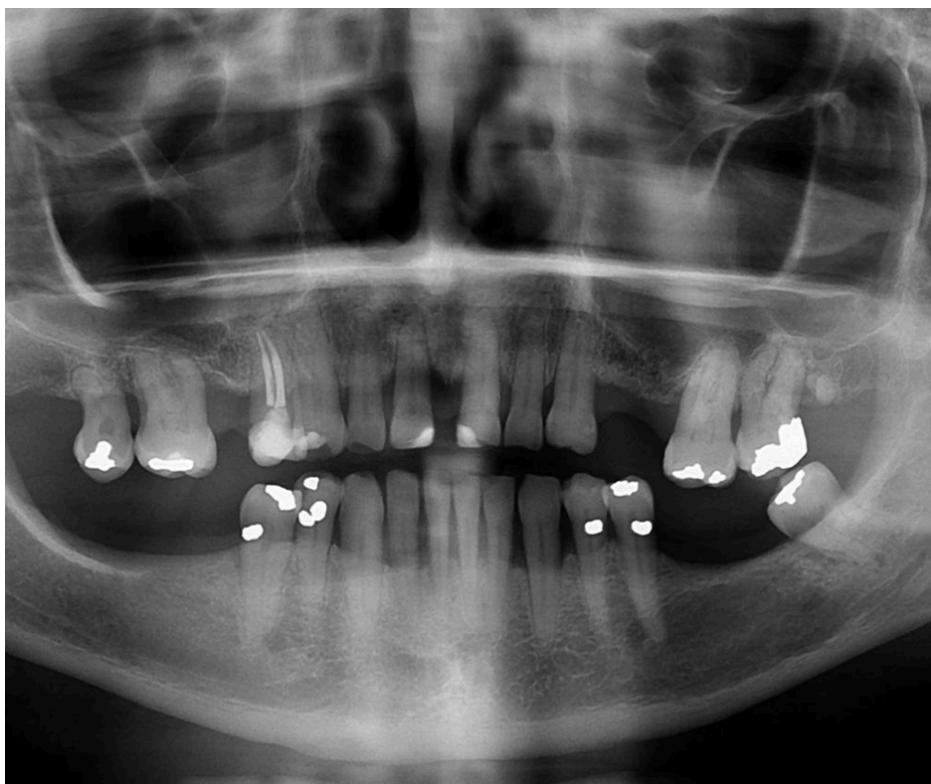Figura 1: Aspecto Inicial



Fonte: Autores 2020

O exame radiográfico panorâmico confirmou a escassa inserção óssea dos dentes com mobilidade clínica, evidenciando também endodontia no elemento 14, intenso desgaste nas superfícies incisais e oclusais de ambas as arcadas e pneumatização do seio maxilar nas regiões posteriores.

Figura 2: Rx Panorâmica Inicial

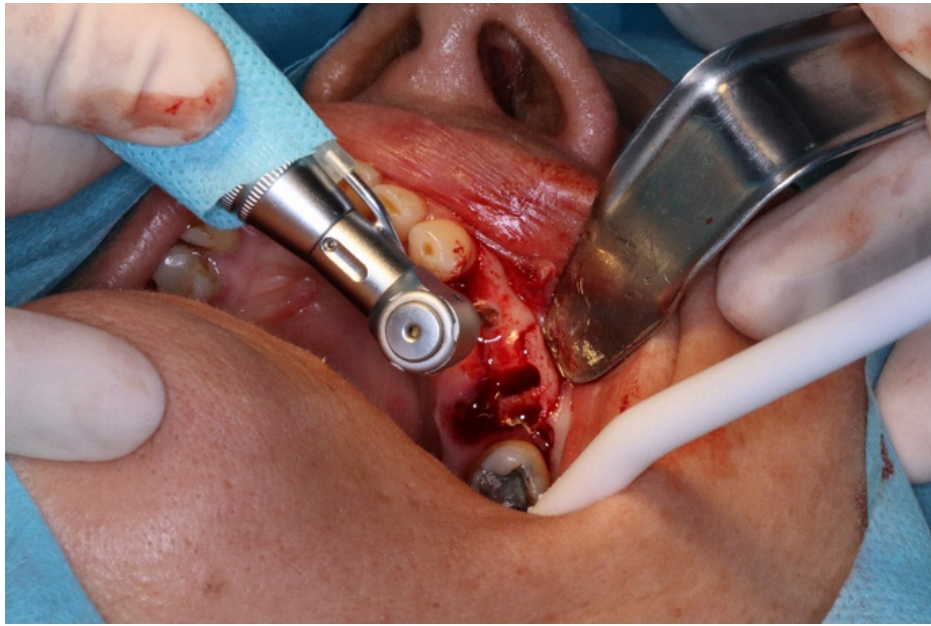


Fonte: Autores 2020

O plano de tratamento proposto consistiu na reabilitação do arco superior por meio de uma prótese total fixa implanto-suportada do tipo protocolo. O delineamento terapêutico previu a exodontia dos dentes superiores remanescentes e a instalação de seis implantes de hexágono externo na maxila, estrategicamente posicionados nas regiões dos dentes 16, 15, 11, 21, 24 e 26. As alturas ósseas residuais estimadas nestas regiões correspondiam a 7 mm, 10 mm, 12 mm, 13 mm, 9 mm e 7 mm, respectivamente.

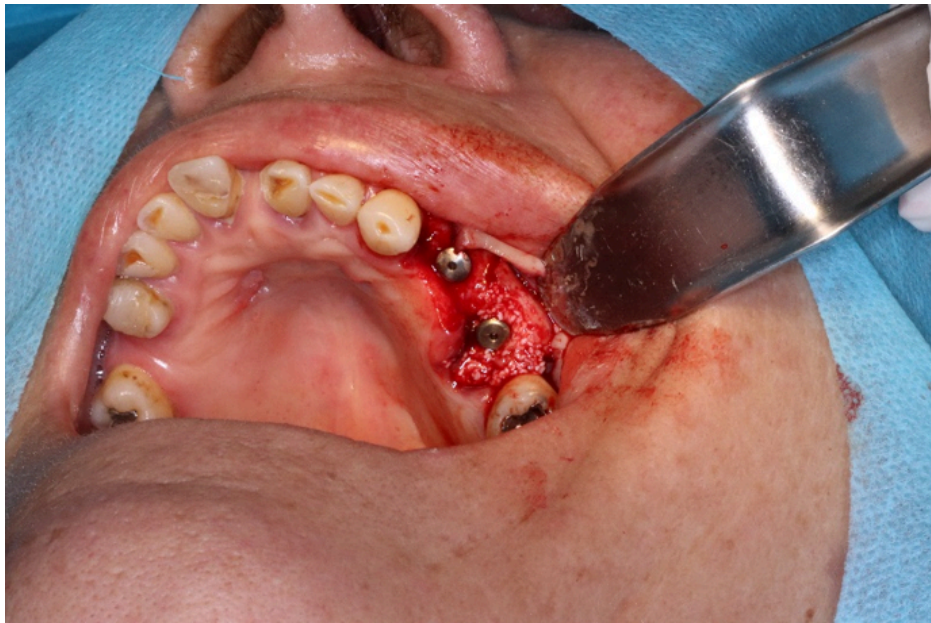
No primeiro tempo cirúrgico, procedeu-se à exodontia do dente 26. Para a instalação dos implantes nas regiões 24 e 26, realizou-se a perfuração de 6 e 7 mm utilizando broca lança e broca 2.0, seguida pela técnica atraumática de elevação do soalho do seio maxilar proposta por Summers. A opção pela técnica justificou-se pela proximidade da loja cirúrgica com a cavidade sinusal e pela densidade óssea local (tipo III a IV). Foi empregada a sequência dos osteótomos 1, 2 e 3 até alcançar a profundidade planejada, permitindo a instalação de dois implantes HE 3.75 x 8.5 mm nestas posições. E os Gaps preenchidos com Bioss® associado à matriz de Fibrina Rica em Plaquetas (PRF)

Figura 3: Fresagem Inicial



Fonte: Autores 2020

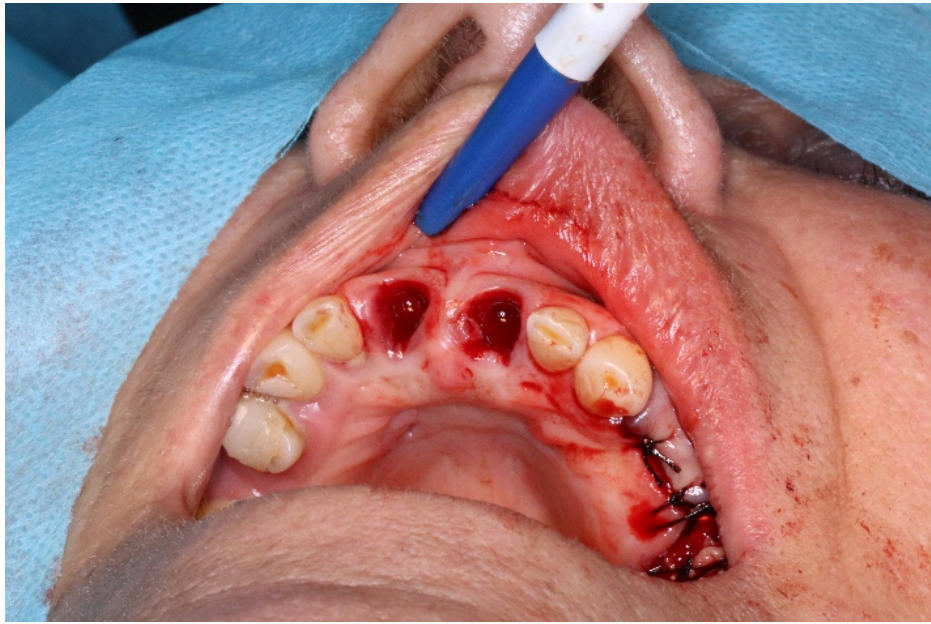
Figura 4: Cover – Screw em Posição e Bioss ®



Fonte: Autores 2020

Em ato contínuo, as exodontias dos dentes 11 e 21 foram realizadas de maneira minimamente traumática.

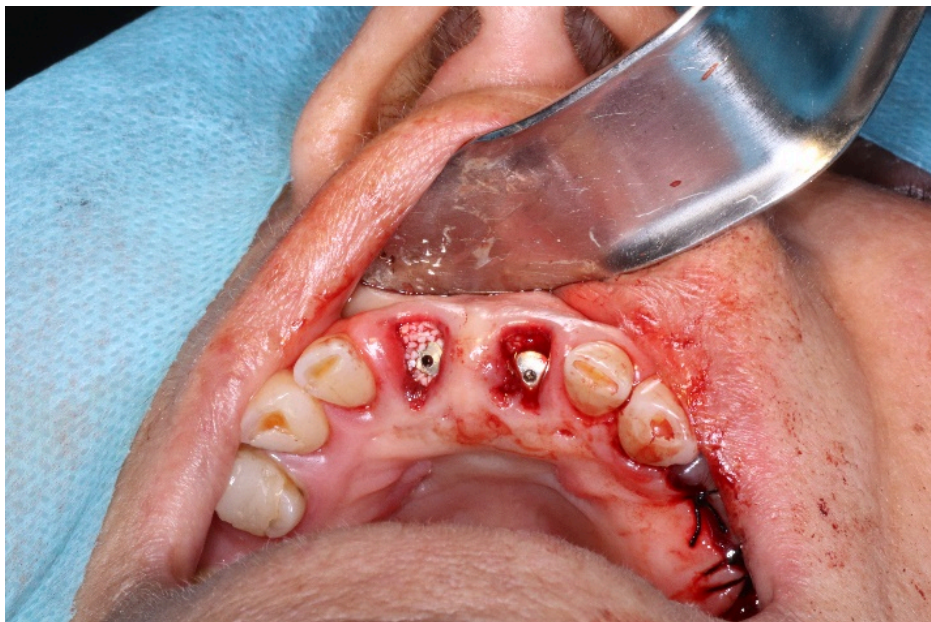Figura 5: Alvéolo Após Exodontia



Fonte: Autores 2020

Os alvéolos frescos foram preparados com fresagem progressiva (lança, 2.0, 2.5, 2.8, 3.0 e 3.5), possibilitando a instalação dos implantes HE 3.75 x 11.5 mm (região do 11) e HE 3.75 x 10.0 mm (região do 21).

Figura 6: Implantes instalados e Bioss®

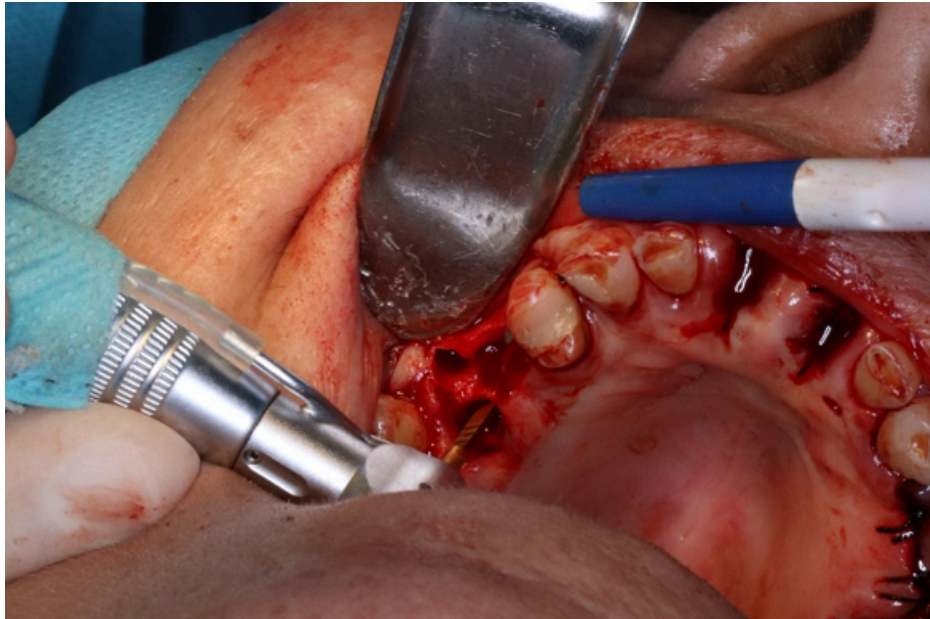


Fonte: Autores 2020

Posteriormente, realizou-se a exodontia dos dentes 16 e 17. Na região do 15, foi instalado um implante HE 3.75 x 10.0 mm sob o mesmo protocolo de fresagem. Já no alvéolo do 16, a perfuração iniciou-se no septo inter-radicular e, valendo-se novamente da técnica de

Summers devido à pneumatização sinusal prévia, inseriu-se um implante HE 3.75 x 7.0 mm.

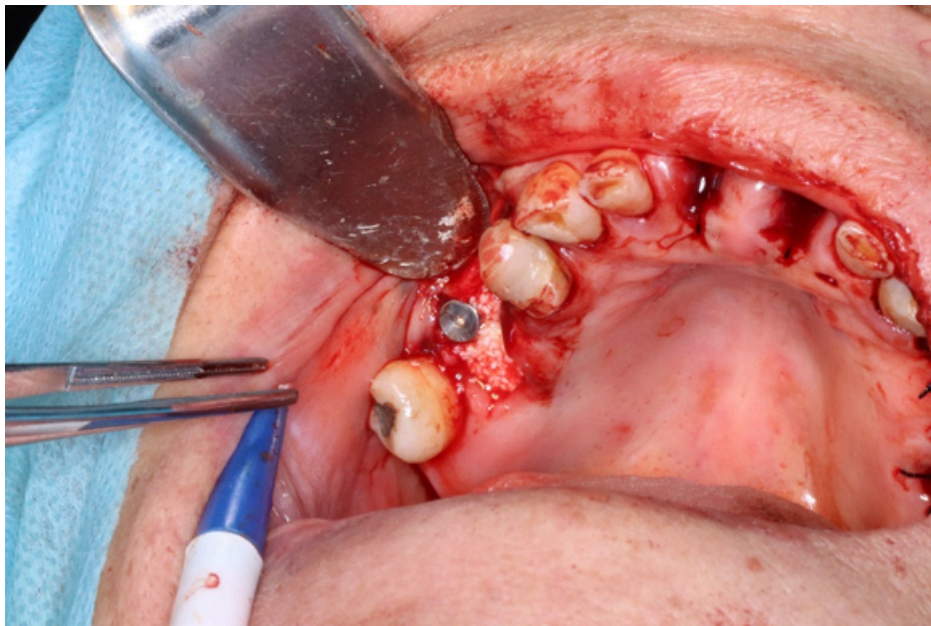
Figura 7: Fresagem Inicial



Fonte: Autores 2020

Todos os implantes alcançaram travamento primário inferior a 40 N, razão pela qual se optou pela manutenção dos implantes em repouso biológico, sendo instalados tapa-implantes em todas as unidades. Os *gaps* alveolares peri-implantares das regiões 16, 11, 21 e 26 foram preenchidos com enxerto ósseo particulado xenógeno Bioss® associado à matriz de Fibrina Rica em Plaquetas (PRF).

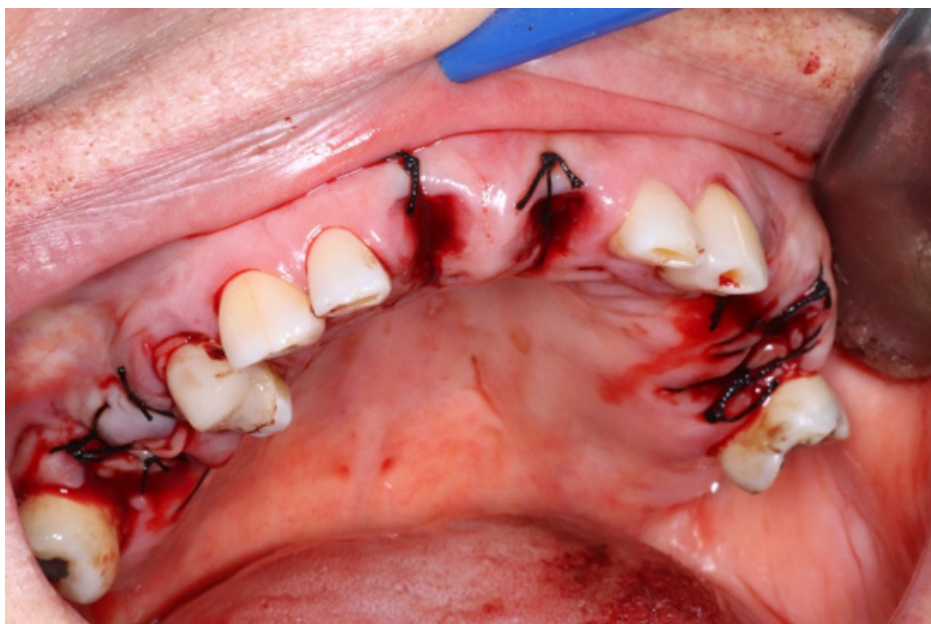Figura 8: Implante Instalado e Bioss ®



Fonte: Autores 2020

Os retalhos mucoperiosteais foram suturados primariamente com fio de seda 4-0. Uma prótese parcial removível provisória foi ajustada e instalada para uso imediato da paciente.

Figura 9: Suturas Seda 4-0



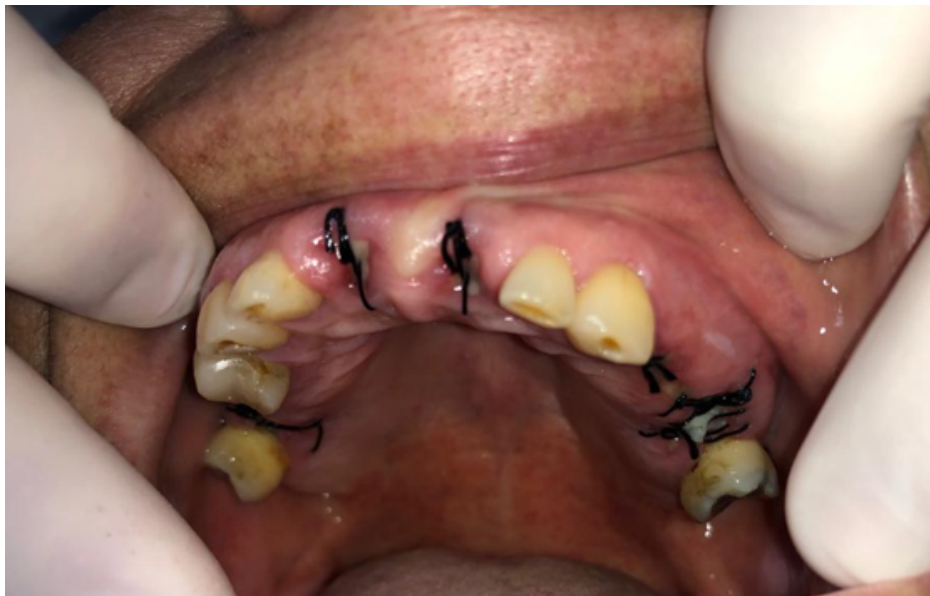Fonte: Autores 2020

Foi entregue a paciente prótese parcial removível provisória para uso imediato e prescrição medicamentosa de Sinot Clav 875+125mg® 1 comprimido 12/12hr a cada 7 dias, MELOCOX ODT® 1 comprimido orodispersível por dia durante 5 dias, Dipirona Sódia 1g, 1

comprimido a cada 6/6h se dor, além das orientações sobre cuidados pós-operatórios e recomendação para cessar o hábito de fumar.

Com 10 dias de pós-operatório foi removida a sutura e notada boa cicatrização do tecido mole, com ausência de resposta dolorosa na região dos implantes. Apesar da continuidade do hábito tabagista da paciente.

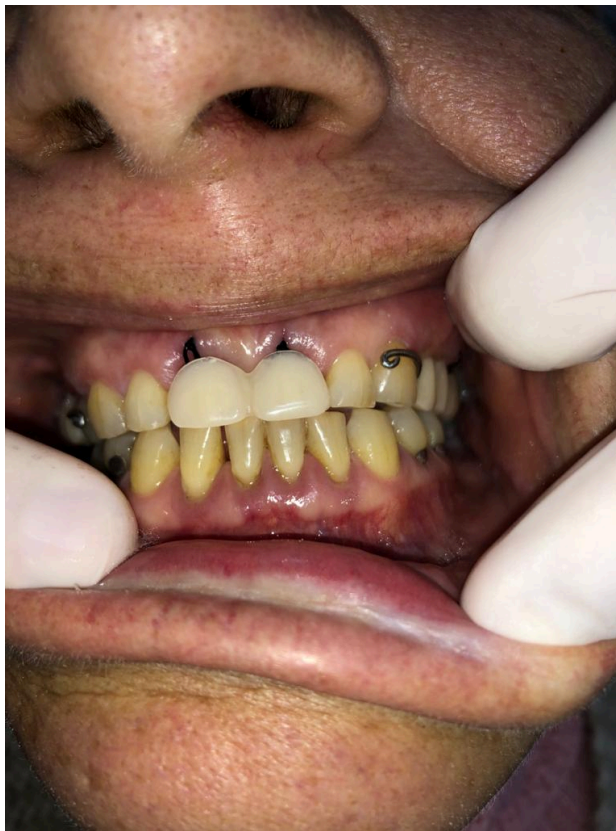Figura 10: 10 dias pós operatório



Fonte: Autores 2020

Com 30 dias de pós-operatório foi realizado reembasamento da prótese parcial provisória com Dentusoft – Densell ®.

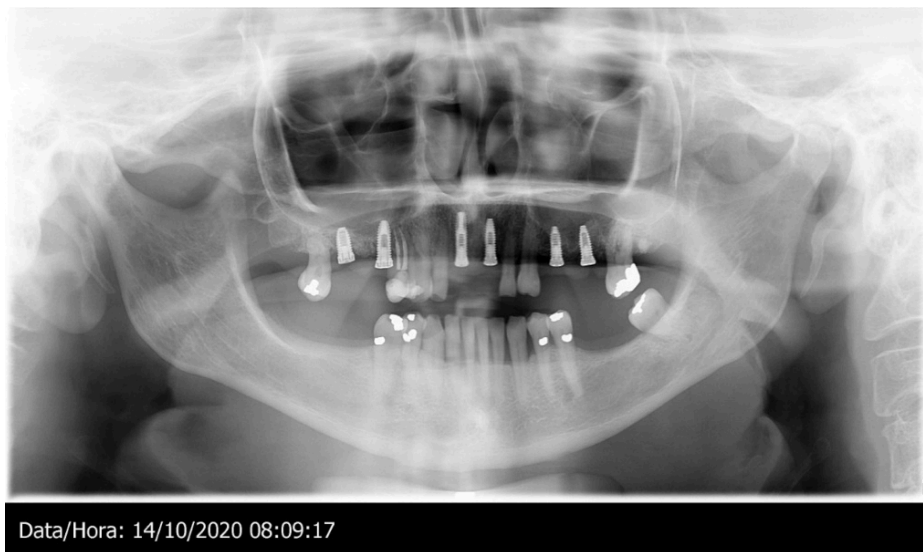
Figura 11: Prótese Reembasada



Fonte: Autores 2020

Devido a circunstâncias atípicas provocadas pela pandemia, o segundo tempo cirúrgico sofreu um adiamento, sendo retomado após 11 meses. Com 120 após a instalação dos implantes a paciente realizou novo exame radiográfico panorâmico. O exame apresentou bom posicionamento dos implantes no sentido mesio distal e satisfatória osseointegração.

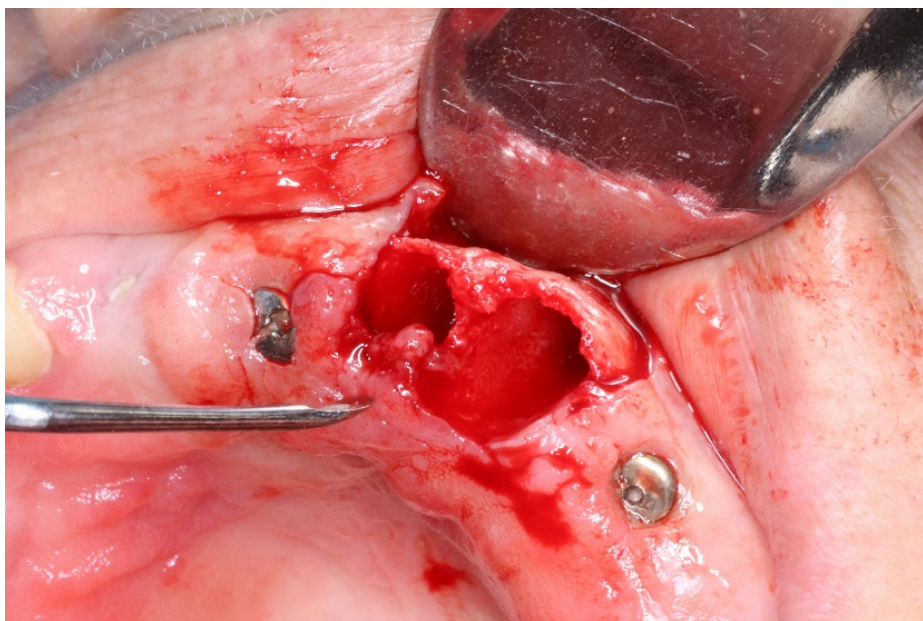
Figura 12: Rx controle 120 dias



Fonte: Autores 2020

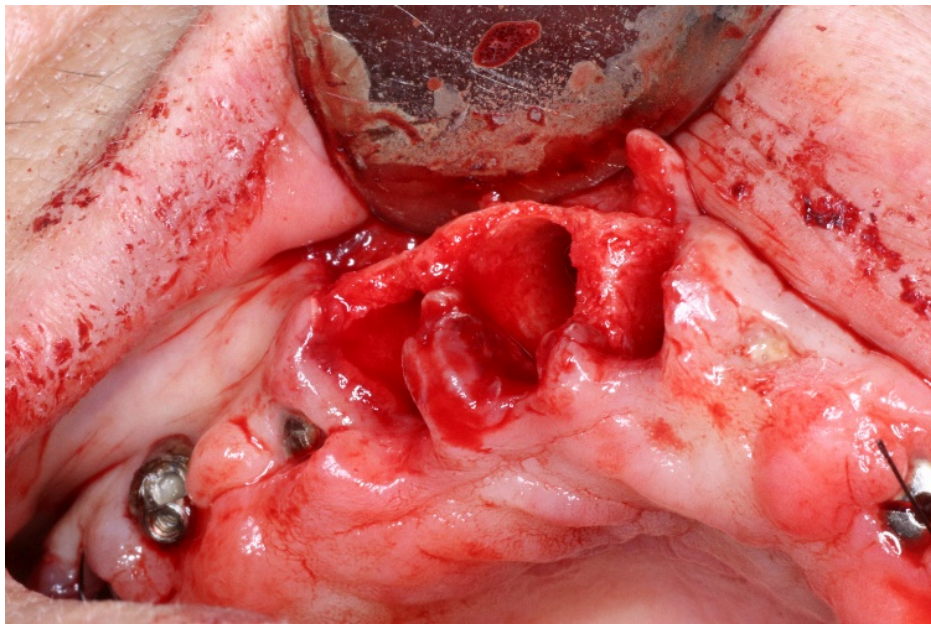
Inicialmente, conduziu-se a cirurgia de reabertura, seguida da instalação de mini-pilares protéticos nas unidades 16 e 26, e cicatrizadores nos demais. No ato principal da segunda fase, realizou-se a exodontia dos elementos maxilares residuais com preservação de arcabouço ósseo remanescente (17, 14, 13, 12, 22, 23 e 27) conjugada à regularização do rebordo alveolar.

Figura 13: Alvéolo Fresco



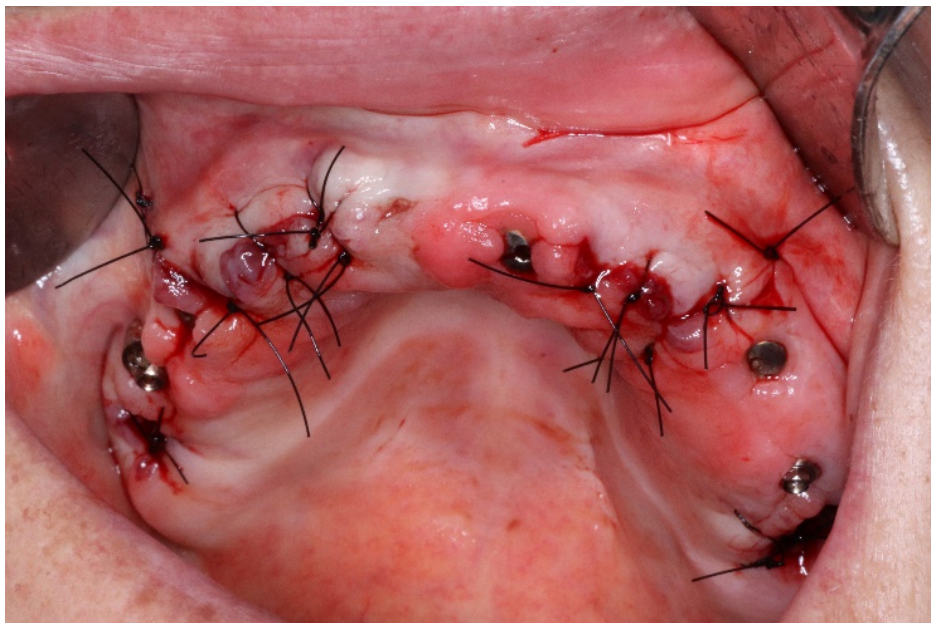
Fonte: Autores 2020

Figura 14: Alvéolo Fresco



Fonte: Autores 2020

Figura 15: Alvéolo Fresco



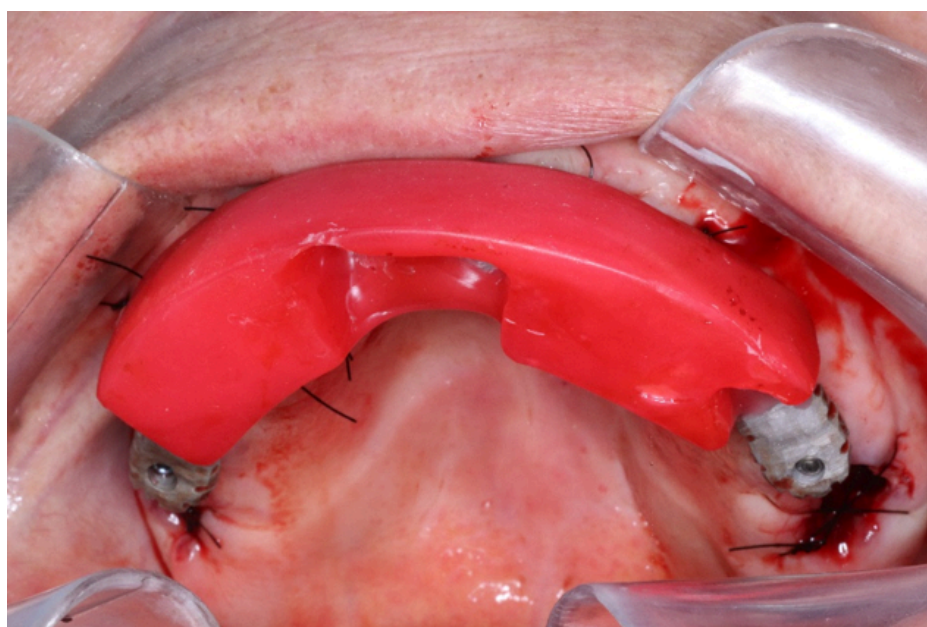
Fonte: Autores 2020

A moldagem de transferência foi executada no mesmo tempo cirúrgico, por meio de técnica de moldeira aberta. Os transferentes foram ferulizados com resina composta para garantir precisão e estabilidade tridimensional. Empregou-se Silicone de Adição VPS Light NEODENT®.

O arco inferior foi moldado com material hidrocoloide irreversível. As etapas clínicas subsequentes transcorreram dentro dos padrões

convencionais: prova da barra protética e rodetes de cera (registro da dimensão vertical de oclusão e linha de sorriso), seleção de cor (A3,5) e formato dos dentes, além de ajustes funcionais e morfológicos na base em cera.

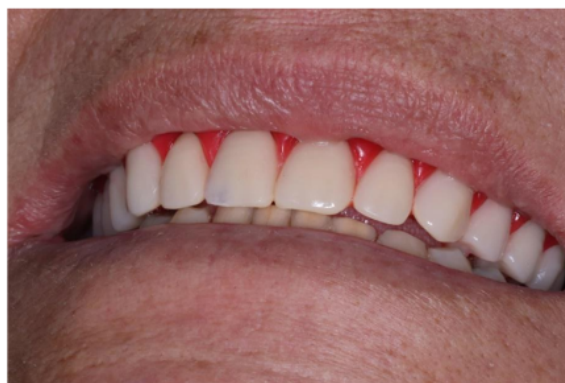Figura 16: Prova Barra+ Registro Mordida



Fonte: Autores 2020

Um dia depois foi realizada a prova dos dentes, propondo ao protético aumento de volume na região cervical dos caninos para melhor adaptação do lábio superior e harmonia da face.

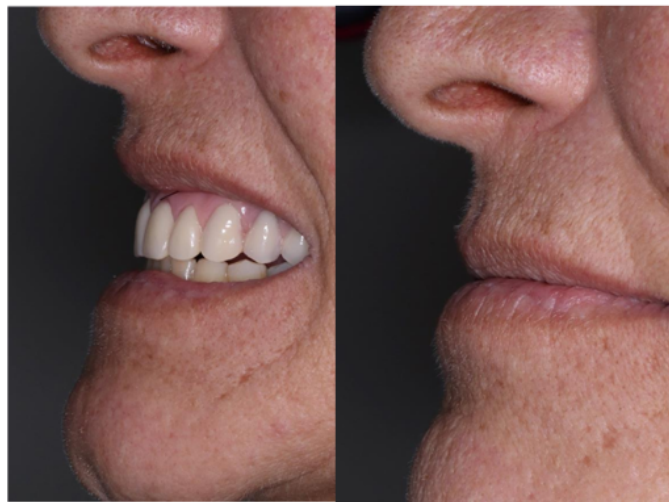Figura 17: Prova Dentes montados em cera



Fonte: Autores 2020

Na consulta final, instalou-se a prótese definitiva maxilar com parafusamento em torque específico (20 N sobre parafusos hexagonais/mini-pilares e 30 N sobre parafusos quadrados). Ajustes de oclusão e instruções estritas de higienização foram fornecidos à paciente, que permaneceu em protocolo de controle e reapertos periódicos aos 15 e 50 dias, visando à contínua adaptação e remodelação tecidual da mucosa de suporte.

Figura 18: Prótese em posição após instalação.



Fonte: Autores 2020

3. METODOLOGIA

O presente estudo caracteriza-se como uma pesquisa de natureza descritiva e abordagem qualitativa, estruturada sob o formato de relato de caso clínico. O estudo baseou-se na coleta retrospectiva e análise minuciosa de dados clínicos, radiográficos e de documentação fotográfica provenientes do prontuário de uma paciente submetida a tratamento reabilitador com implantes dentários.

Os procedimentos cirúrgicos e protéticos descritos foram conduzidos em ambiente ambulatorial, seguindo rigorosamente os

protocolos de biossegurança e as diretrizes clínicas consolidadas na literatura implantodôntica para exodontias, instalação de implantes imediatos e técnicas regenerativas. A paciente foi devidamente informada sobre todas as etapas do tratamento terapêutico, riscos e benefícios, tendo assinado o Termo de Consentimento Livre e Esclarecido (TCLE). Por meio deste documento, autorizou o registro fotográfico de acompanhamento e a posterior utilização dos exames de imagem para fins de publicação acadêmica, sendo garantido o anonimato e a preservação de sua identidade.

Para o embasamento teórico e a fundamentação da discussão dos achados clínicos, foi realizada uma revisão de literatura abrangendo artigos científicos, livros e protocolos consagrados na área. A estratégia metodológica incluiu a busca de literatura específica baseada nos fatores limitantes e nas técnicas abordadas no caso (como implantes dentários, carga mediata, técnica de Summers, PRF e bruxismo), permitindo confrontar os procedimentos executados clinicamente com as evidências científicas e o estado da arte atual.

4. RESULTADOS E DISCUSSÕES OU ANÁLISE DOS DADOS

A indicação da terapia implantodôntica em pacientes sistemicamente comprometidos ou portadores de hábitos parafuncionais requer uma profunda análise de risco-benefício. A paciente deste caso clínico relatou histórico de bruxismo e tabagismo, o que corrobora os intensos desgastes oclusais observados ao exame clínico preliminar. Segundo Manfredini et al. (2011), a presença de atividades parafuncionais pode gerar forças oclusais atípicas e deletérias em termos de magnitude e duração. Portanto, a melhor maneira de garantir a sobrevida das próteses

implanto-suportadas em pacientes bruxômanos é por meio de uma engenharia protética meticulosa e do emprego preventivo de placas de proteção oclusal (Lobbezoo et al., 2018). Vale ressaltar que o bruxismo não deve ser interpretado como uma contraindicação absoluta aos implantes, desde que diagnosticado e interceptado precocemente.

No que tange à abordagem cirúrgica global, planejou-se desde o início um protocolo em dois tempos (carga mediata). O sucesso clínico e a eventual indicação para a carga imediata baseiam-se em pré-requisitos fundamentais como travamento primário acima de 35 a 40 N, densidade óssea favorável, exodontias impecavelmente atraumáticas e colaboração irrestrita do paciente (Tarnow; Emtiaz; Classi, 1997; Gallucci et al., 2018; Schestatsky et al., 2020). Como o torque de inserção obtido foi inferior a 40 N em alguns sítios, a opção pela carga imediata foi preterida em prol da segurança e estabilidade do caso, respeitando as limitações biológicas locais.

Cabe ainda pontuar que procedimentos complexos de reabilitação total demandam não apenas excelência técnica, mas também um rígido controle de fatores humanos. Em situações extremas, por exemplo, o desafio do atendimento a pacientes odontofóbicos deve ser gerenciado por meio de suporte farmacológico sistêmico avançado. A literatura evidencia essa conduta como segura e efetiva, a exemplo do exposto no estudo de reabilitação oral com técnica all-on-four em mandíbula sob anestesia geral em paciente fóbico (Autor, 2024), reafirmando que o conforto e a cooperação operatória afetam diretamente a previsibilidade de cirurgias extensas e invasivas.

A instalação de implantes imediatos tem como grandes vantagens a redução do número de procedimentos invasivos, a manutenção da arquitetura gengival e a minimização da reabsorção da crista óssea alveolar pós-exodontia (Araújo; Lindhe, 2005; Monezi et al., 2019; Silva et al., 2021). Contudo, a presença fisiológica da pneumatização sinusal após longo período de perdas dentárias contíguas exigiu abordagens alternativas de ganho ósseo vertical, como a técnica do osteótomo transcrestal (Summers, 1994). A técnica atraumática executada nas posições 16, 24 e 26 mostrou-se adequada por preservar a cortical do assoalho sinusal e induzir elevação segura em áreas com mais de 5 mm de osso residual (Cavalcanti et al., 2018; Sousa et al., 2021; Araújo et al., 2024).

Para potencializar a resposta cicatricial e assegurar a adequada estabilidade dimensional dos alvéolos implantados, fez-se imperativo o uso de materiais de substituição óssea. Conforme evidenciado por Salmen et al. (2017) e Choukroun et al. (2006), a associação de xenoenxertos particulados aos concentrados sanguíneos autólogos, notadamente a Fibrina Rica em Plaquetas (PRF), configura uma via de excelência para a regeneração óssea guiada (ROG) minimamente invasiva. O PRF fornece um arcabouço tridimensional rico em leucócitos, plaquetas e fatores de crescimento de liberação lenta, viabilizando angiogênese precoce, proteção do sítio cirúrgico e rápida epitelização gengival, resultados comprovados pelo exame radiográfico da paciente em pauta (Dohan et al., 2006; Simonpieri et al., 2012).

5. CONCLUSÃO/CONSIDERAÇÕES FINAIS

A reabilitação protética maxilar total com implantes associados a técnicas de elevação atraumática do assoalho do seio maxilar e

enxertia alveolar com matrizes ricas em fibrina provou ser uma conduta clínica viável, previsível e altamente efetiva. Diante de desafios anatômicos e da presença de fatores limitantes sistêmicos, a eleição assertiva do protocolo de carga mediata garantiu a osseointegração plena. Constatou-se, no acompanhamento de longo prazo deste relato de caso, que a harmonia oclusal, o refinamento da arquitetura tecidual periférica e o minucioso planejamento protético foram os pilares para o êxito final na devolução da qualidade de vida, autoestima e função mastigatória da paciente.

REFERÊNCIAS BIBLIOGRÁFICAS

ALMEIDA, E. O.; FREITAS JÚNIOR, A. C.; PELLIZZER, E. P. **Restaurações cimentadas versus parafusadas: parâmetros para seleção em prótese sobre implante.** *Innovations Implant Journal, Biomaterials and Esthetics*, São Paulo, v. 1, n. 1, p. 15-20, 2006.

ARAUJO-PIRES, A. C.; MENDES, V. C.; FERREIRA-JÚNIOR, O.; CARVALHO, P. S. P.; GUAN, L.; DAVIES, J. E. **Investigation of a novel PLGA/CaP scaffold in the healing of tooth extraction sockets to alveolar bone preservation in humans.** *Clinical Implant Dentistry and Related Research*, Hoboken, v. 18, n. 3, p. 559-570, 2016. DOI: 10.1111/cid.12326.

ARAÚJO, M. G.; LINDHE, J. **Dimensional ridge alterations following tooth extraction: an experimental study in the dog.** *Journal of Clinical Periodontology*, Copenhagen, v. 32, n. 2, p. 212-218, 2005.

ARAÚJO, W. P. de *et al.* **Elevação atraumática do seio maxilar utilizando a técnica de Summers: análise das vantagens e resultados clínicos.** *Brazilian Journal of Implantology and Health*

Sciences, [s. l.], v. 6, n. 8, p. 1216-1226, 2024. DOI: 10.36557/2674-8169.2024v6n8p1216-1226.

CAVALCANTI, M. C. *et al.* **Maxillary sinus floor pneumatization and alveolar ridge resorption after tooth loss: a cross-sectional study.** *Brazilian Oral Research*, São Paulo, v. 32, e64, 2018. DOI: 10.1590/1807-3107BOR-2018.vol32.0064.

CHOUKROUN, J. *et al.* **Platelet-rich fibrin (PRF): a second-generation platelet concentrate. Part IV: clinical effects on tissue healing.** *Oral Surgery, Oral Medicine, Oral Pathology, Oral Radiology and Endodontology*, St. Louis, v. 101, n. 3, p. e56-e60, 2006.

DOHAN, D. M. *et al.* **Platelet-rich fibrin (PRF): a second-generation platelet concentrate. Part I: technological concepts and evolution.** *Oral Surgery, Oral Medicine, Oral Pathology, Oral Radiology and Endodontology*, St. Louis, v. 101, n. 3, p. e37-e44, 2006.

ELSAYED, S. A. *et al.* **The impact of maxillary sinus pneumatization on the quality of the alveolar bone in dentated and edentulous patients: a cone-beam computed tomography radiographic analysis.** *Cureus*, Palo Alto, v. 15, n. 9, e46005, 2023.

GALLUCCI, G. O. *et al.* **Consensus statements and clinical recommendations for implant loading protocols.** *International Journal of Oral & Maxillofacial Implants*, Lombard, v. 33, suppl., p. S41-S46, 2018. DOI: 10.11607/jomi.2018.suppl.g3.2.

HUANG, Y. C.; HUANG, Y. C.; DING, S. J. **Primary stability of implant placement and loading related to dental implant materials and designs: a literature review.** *Journal of Dental Sciences*, Taipei, v. 18, n. 4, p. 1467-1476, 2023. DOI: 10.1016/j.jds.2023.06.010.

LOBBEZOO, F. *et al.* **International consensus on the assessment of bruxism: report of a work in progress.** *Journal of Oral Rehabilitation*, Oxford, v. 45, n. 11, p. 837-844, 2018. DOI: 10.1111/joor.12663.

MANFREDINI, D.; BUCCI, M. B.; SABATTINI, V. B.; LOBBEZOO, F. **Bruxism: overview of current knowledge and suggestions for dental implants planning.** *Cranio*, Chattanooga, v. 29, n. 4, p. 304-312, 2011.

MENINI, M. *et al.* **Influence of implant thread morphology on primary stability: a prospective clinical study.** *BioMed Research International*, London, v. 2020, p. 1-8, 2020. DOI: 10.1155/2020/6974050.

MISCH, C. E. **Bone classification, training keys to implant success.** *Dental Today*, Montclair, v. 8, n. 4, p. 39-44, 1989.

MISCH, C. E. **Contemporary implant dentistry.** 3. ed. St. Louis: Mosby Elsevier, 2008.

MONEZI, L. L. de L. *et al.* **Implantes imediatos: uma revisão de literatura.** *Revista Eletrônica Acervo Saúde*, Campinas, n. 30, e1037, 2019. DOI: 10.25248/reas.e1037.2019.

MONJE, A.; KAN, J. Y.; BORGNAKKE, W. **Impact of local predisposing/precipitating factors and systemic drivers on peri-implant diseases.** *Clinical Implant Dentistry and Related Research*, Hoboken, v. 25, n. 4, p. 640-660, 2023. DOI: 10.1111/cid.13155.

NASERI, R.; YAGHINI, J.; FEIZI, A. **Levels of smoking and dental implants failure: a systematic review and meta-analysis.** *Journal*

of Clinical Periodontology, Copenhagen, v. 47, n. 4, p. 518-528, 2020.
DOI: 10.1111/jcpe.13257.

PORTELA, D. B. *et al.* **Reabilitação Oral com Técnica All-On-Four em Mandíbula Sob Anestesia Geral em Paciente Fóbico: Relato de Caso Clínico.** *Revista Tópicos*, Rio de Janeiro, v. 4, n. 34, p. 1-19, 2026.
ISSN: 2965-6672. DOI: 10.70773/revistatopicos/780274246.

SALMEN, F. S. *et al.* **Enxerto ósseo para reconstrução óssea alveolar: revisão de 166 casos.** *Revista do Colégio Brasileiro de Cirurgiões*, Rio de Janeiro, v. 44, n. 1, p. 33-40, 2017.

SCHESTATSKY, R. *et al.* **Effects of undersized drilling on implant stability and bone density: a systematic review.** *International Journal of Oral and Maxillofacial Surgery*, Copenhagen, v. 49, n. 4, p. 531-539, 2020. DOI: 10.1016/j.ijom.2019.09.012.

SILVA, L. M.; OLIVEIRA, T. C.; CORRÊA, M. B. **Implante mediato x implante imediato: vantagens/desvantagens/indicação/contraindicação.** *JNT - Facit Business and Technology Journal*, Tocantins, v. 1, n. 28, p. 286-301, jul. 2021.

SIMONPIERI, A. *et al.* **Current knowledge and perspectives for the use of platelet-rich plasma (PRP) and platelet-rich fibrin (PRF) in oral and maxillofacial surgery.** *Current Pharmaceutical Biotechnology*, Sharjah, v. 13, n. 7, p. 1207-1230, 2012.

SOUSA, F. C. T.; COSTA, M. D. M. A.; DIETRICH, L. **Levantamento do seio maxilar pela técnica da janela lateral: uma revisão da literatura.** *Research, Society and Development*, Vargem Grande Paulista, v. 10, n. 11, e238101119547, 2021.

SUMMERS, R. B. **The osteotome technique: part 3 – less invasive methods of elevating the sinus floor.** *Compendium*, Newtown, v. 15, n. 6, p. 698, 700, 702-704, 1994.

TARNOW, D. P.; EMTIAZ, S.; CLASSI, A. **Immediate loading of threaded implants at stage 1 surgery in edentulous arches: ten consecutive case reports with 1- to 5-year data.** *International Journal of Oral and Maxillofacial Implants*, Lombard, v. 12, n. 3, p. 319-324, 1997.

TOMASI, C.; DERKS, J. **Etiology, occurrence, and consequences of implant loss.** *Periodontology 2000*, Copenhagen, v. 88, n. 1, p. 130-155, 2022. DOI: 10.1111/prd.12408.

¹ Mestrando Clínica Odontológica FACPP, Fortaleza, Ceará. Professor Implantodontia ABO-CE ORCID: <https://orcid.org/0009-0008-3859-5763>. Lattes: <https://lattes.cnpq.br/4461882823116367>. E mail: [acesse o artigo original para visualizar o e-mail](#)

² Mestre Paciente com Necessidades Especiais UFP, Curitiba, Paraná ORCID: <https://orcid.org/0000-0002-0703-4292>. Lattes: <http://lattes.cnpq.br/1179780369516492>. Paraná. E-mail: [acesse o artigo original para visualizar o e-mail](#)

³ Acadêmico em Odontologia PUC, Curitiba, Paraná. E-mail: [acesse o artigo original para visualizar o e-mail](#)

⁴ Pós-doutorado em Odontologia (Materiais Dentários), USP, SP, Brasil ORCID: <https://orcid.org/0000-0002-3143-5467>. E-mail: [acesse o artigo original para visualizar o e-mail](#)

⁵ Doutor Clínica Odontológica Universidade Positivo, Curitiba, Paraná. Coordenador Especialização em Cirurgia e Traumatologia Bucomaxilo Facial IPPEO. ORCID: <https://orcid.org/0000-0001-8166-827X>. Lattes: <http://lattes.cnpq.br/4970334343891185>. E-mail: [acesse o artigo original para visualizar o e-mail](#)